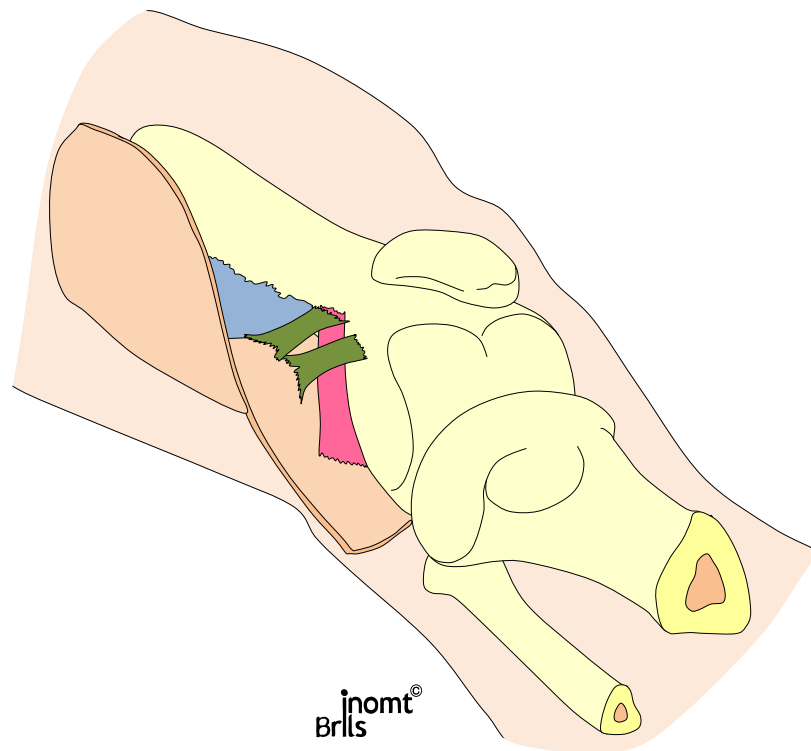


# Parietale Osteopathie

## Manuelle Therapie

### Biokybernetisches Konzept

#### Ex3: Knie, Fuß



Version MT-Ex3-2021-1

**INOMT Skript**

1. Auflage, 1986

14. Auflage, März. 2021

Dr. Henk J. M. Brils, Gesundheitswissenschaftler, B.Sc, M.Sc Physiotherapie,  
Osteopath<sup>(VFO)</sup>, ltd. Fachlehrer INOMT,

Axel Steilen, Physiotherapeut, Osteopath<sup>(VFO)</sup>, ltd. Fachlehrer INOMT

Burkhard Schalk, Physiotherapeut, Fachlehrer MT, OMT

**Fachlehrer MT**

Thomas Öhrlein, Volker Hagedorn, Jens Brils, Beate Brils, Christine Sander, Jürgen Bendig,  
Kerstin Münkkel, Andreas Lehner, Jürgen Lehner, Wiechard Bleissner, Claas Riechert,  
Jörg Michalewicz, Katrin Götz, Tim Kramer, Götz von der Pahlen, Esther Homrighausen,  
Kathrin Wittenbrink, Holger Korte, Henk Jacobs

**URHEBERRECHTE:**

Dieses Skript, einschließlich aller Texte, Fotos, Bilder, Graphiken und Charts, ist urheberrechtlich geschützt. Jede Verwertung außerhalb der engen Grenzen des Urheberrechtsgesetzes ist ohne schriftliche Zustimmung des INOMT (Institut für Neuro-Orthopädische Manuelle Therapie) gesetzwidrig und strafbar. Das gilt insbesondere für Vervielfältigungen, Übersetzungen, und die Einspeicherung und Verarbeitung und Verbreitung in elektronischen Systemen.

All rights reserved. This skript is protected by copyright. No part of it may be reproduced, stored in a retrieval system, or transmitted in any form or by any means, electronic, mechanical, photocopying, recording, or otherwise, without written permission from the INOMT, Germany.

**VERBOT VON BILD-, TON-, UND VIDEOAUFNAHMEN**

*Am 6. August 2004 ist in Deutschland § 201a Strafgesetzbuch (StGB) in Kraft getreten, der die Verletzung des höchstpersönlichen Lebensbereichs durch Bildaufnahmen in weitem Umfang unter Strafe stellt (so genannter "Paparazzi-Paragraf"). Anlass für die Strafvorschrift war, dass bis zu deren Erlass nach § 33 Kunsturhebergesetz nur die Verbreitung und öffentliche Zurschaustellung von Personenfotos ohne Einwilligung des Abgebildeten verboten war, nicht aber schon die Herstellung oder Weitergabe an Dritte. Die neue Strafvorschrift des § 201a StGB schließt diese Lücke. Sie hat auch für den schulischen Bereich erhebliche Bedeutung, da insbesondere Handys, die mit einer Kamera ausgestattet sind (so genannte Foto-Handys), zum heimlichen Anfertigen von Fotos verleiten.*

*§ 201a Verletzung des höchstpersönlichen Lebensbereichs durch Bildaufnahmen*

*(1) Wer von einer anderen Person, die sich in einer Wohnung oder einem gegen Einblick besonders geschützten Raum befindet, unbefugt Bildaufnahmen herstellt oder überträgt und dadurch deren höchstpersönlichen Lebensbereich verletzt, wird mit Freiheitsstrafe bis zu einem Jahr oder mit Geldstrafe bestraft.*

*(2) Ebenso wird bestraft, wer eine durch eine Tat nach Absatz 1 hergestellte Bildaufnahme gebraucht oder einem Dritten zugänglich macht.*

*(3) Wer eine befugt hergestellte Bildaufnahme von einer anderen Person, die sich in einer Wohnung oder einem gegen Einblick besonders geschützten Raum befindet, wissentlich unbefugt einem Dritten zugänglich macht und dadurch deren höchstpersönlichen Lebensbereich verletzt, wird mit Freiheitsstrafe bis zu einem Jahr oder mit Geldstrafe bestraft.*

*(4) Die Bildträger sowie Bildaufnahmegeräte oder andere technische Mittel, die der Täter oder Teilnehmer verwendet hat, können eingezogen werden. § 74a ist anzuwenden.*

*Da die Verletzung des höchstpersönlichen Lebensbereichs durch Bildaufnahmen in Deutschland gemäß §201a Strafgesetzbuches (StGB) ein Vergehen ist, welches mit Freiheitsstrafe bis zu einem Jahr oder Geldstrafe bestraft wird, untersagt die INOMT grundsätzlich alle Bild-, Ton- und Videoaufnahmen in den von ihnen durchgeführten Kursen und Seminaren.*

www.manuelle.de

E-Mail: info@manuelle.de

**LEITBILD**  
**DES**  
**INSTITUTS FÜR OSTEOPATHIE UND MANUELLE THERAPIE**  
**(inomt)**

Das inomt steht für (sich) kritisch reflektierende Physiotherapeuten\*innen und deren Begeisterung für den Menschen, die sich gegenseitig bei ihrem persönlichen und fachlichen Fortschritt begleiten und den gleichen Wissensdrang teilen.

Unsere Motivation ist das Verbreiten und die Weiterentwicklung eines gesundheits- und ressourcenorientierten Physiotherapie Konzeptes. Wir stehen für eine bio-psycho-soziale Sicht zur Erfassung des Patienten und aller seiner individuell relevanten Lebensumstände um daraus eine personenzentrierte Therapie zu initiieren und zu entwickeln. Wir sehen in der Osteopathie die konsequente Fortführung des Grundgedanken unserer biokybernetischen Manuellen Therapie und stehen für Toleranz und einen respektvollen Umgang mit allen Beteiligten um die Position der Physiotherapie im interprofessionellen Team zu untermauern.

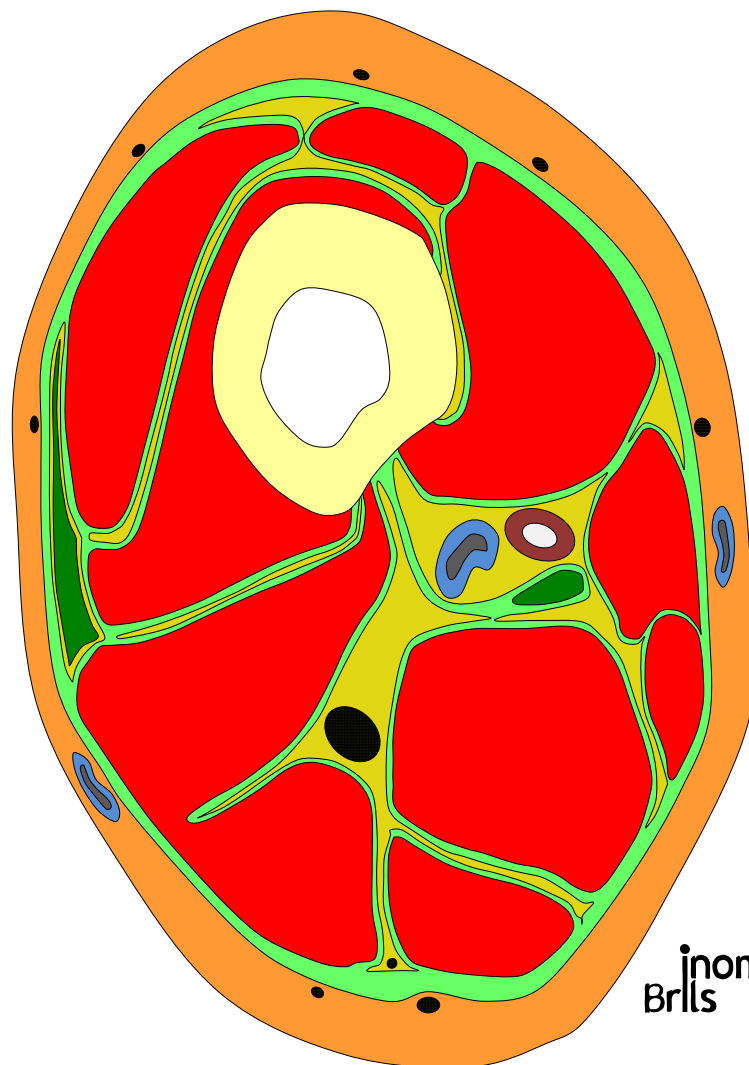
Basierend auf den Grundgedanken der Weichteilorthopädie nach J. Cyriax und deren Integration in die neurokybernetische Denkweise entwickelte sich eine bio-logische Perspektive und mündete in der Konzeption der Kurse des inomt mit allen Aspekten der holistischen Integration. Das Biokybernetische Konzept steht im Einklang mit den klassisch-vitalistischen Strömungen wie Hippokrates, A.T. Still und den östlichen Heilansätzen, und bezieht die neuesten Erkenntnisse aller Lebens- und Naturwissenschaften ein. Das inomt ist sich der Fehleranfälligkeit einer heuristischen Betrachtungsweise des Menschen, aufgrund der Komplexität biologischer Systeme, bewusst. Die vielfältigen Interventionsansätze der Biokybernetischen Osteopathie und die kritische Reflexion des jeweiligen Ergebnisses befähigen zur umfassenden Therapie und Einordnung des Menschen.

*„Denken hilft!“*

## INHALTSVERZEICHNISS

Anatomie und Biomechanik Knie .....	5
Anatomie in vivo und Funktionelle Anatomie Knieregion .....	31
Osteokinematik und Arthrokinematik Knieregion .....	37
Aspezifische und Spezifische Untersuchung Knieregion.....	39
Interpretation und Pathologie Knieregion .....	45
Spezifische Behandlungstechniken Knieregion.....	77
Anatomie in vivo und Funktionelle Anatomie Fußregion .....	86
Osteokinematik und Arthrokinematik Fußregion .....	99
Aspezifische und Spezifische Untersuchung Fußregion.....	106
Interpretation und Pathologie Fußregion .....	112
Spezifische Behandlungstechniken Fußregion.....	133
Neurophysiologie .....	142
Nozizeption.....	142

## FASZIALE STRUKTUREN OBERSCHENKEL

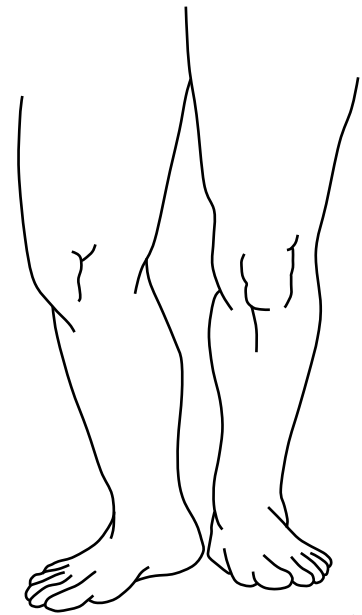


# ANATOMIE UND BIOMECHANIK KNIE

**ZITAT:**

*ES DÜRFTE UNS GUT TUN, UNS  
MANCHMAL DARAN ZU ERINNERN,  
DASS WIR ZWAR IN DEM WENIGEN,  
DAS WIR WISSEN, RECHT VER-  
SCHIEDEN SEIN MÖGEN, DASS WIR  
ABER IN UNSERER GRENZENLOSEN  
UNWISSENHEIT ALLE GLEICH SIND.*

**KARL POPPER**



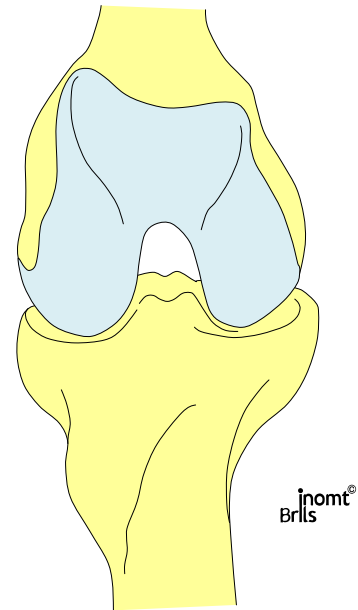
inomt<sup>®</sup>  
Brils

## DAS KNIE

### SEGMENTALE INNERVATION:

#### PERIOST:

Ventro - medial:	L 3
Epikondylen und laterales Tibiaplateau:	L 4
Hintere Femurkondylen und Fibulaköpfchen:	L 5
Dorsales Femur zwischen den Kondylen:	S 1



#### KAPSEL:

Ventro - Medial:	L 3
Ventro - Lateral:	L 4
Dorso - Lateral:	L 5 - S1
Dorso - Medial	S1 - S 2

#### MUSKULATUR:

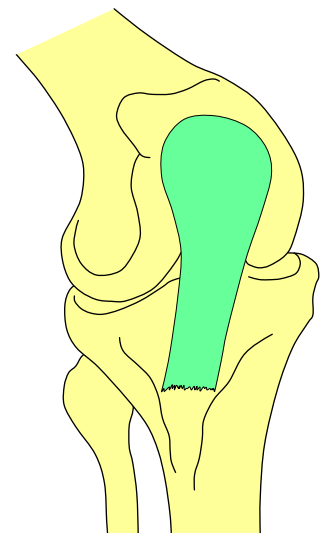
L 2 - S 2

### ORTHOSYMPATHISCHE INNERVATION:

Th 9 - L 2

### PERIPHERE INNERVATION:

- N. femoralis
- N. obturatorius (*Howship-Romberg-Phänomen!*)
- N. peroneus communis
- N. tibialis



## ANATOMIE

Das Kniegelenk wird durch Femur, Tibia und Patella gebildet. Auch die Fibula muss bei Pathologien des Kniegelenkes mit in Betracht gezogen werden, obwohl sie funktionell gesehen eher der Fußregion zuzuordnen ist.

Die knöchernen Partner alleine garantieren dem Kniegelenk keine hohe Stabilität, deshalb wird das Knie durch eine Vielzahl von Bändern, Menisken und einer ausgeprägten Muskulatur gesichert. Wichtige kollagene Strukturen sind die Kollateralbänder und der Tractus iliotibialis, die ein Aufklappen des Knies in mediale bzw. laterale Richtung verhindern.

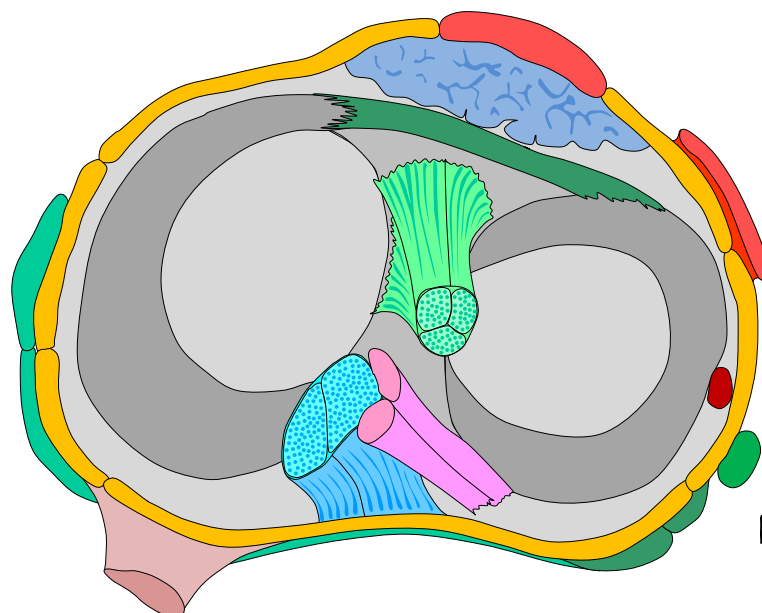
Auch das mediale und laterale Kapseleck sind für die Sicherung des Kniegelenkes von essentieller Bedeutung. Gleichermäßen sind die beiden Kreuzbänder anzuführen, die sowohl für die Stabilisation in anterior-posteriorer Richtung, als auch für die Führung des Gleitmechanismus und die gekoppelten Bewegungen im Knie von Bedeutung sind.

Die wichtigsten Muskeln für die Stabilisation des Kniegelenkes sind ventral der M. quadriceps und dorsal die Mm. ischiocrurales.

Sowohl der M. quadriceps als auch der M. semimembranosus sind zusätzlich Kapselspanner. Ein Teil des Quadriceps (Vastus intermedius), der als eigenständiger Muskel (M. articularis genus) beschrieben wird, zieht während der Extension den Recessus suprapatellaris nach kranial, um dessen Einklemmung zu verhindern.

Dorsal zieht der M. semimembranosus mit zwei Abspaltungen, von denen eine das Lig. popliteum obliquum darstellt, den Recessus popliteus aus dem Gelenk. Bei Koordinationstörungen dieser Kapselspanner, beispielsweise nach Immobilisation, kommt es häufig zu Bewegungseinschränkungen aufgrund von Kapsel-einklemmungen.

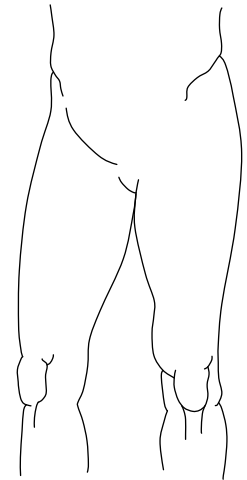
Das Kniegelenk verfügt über zwei Meniski, deren Physiologie und Pathologie noch genauer besprochen werden.



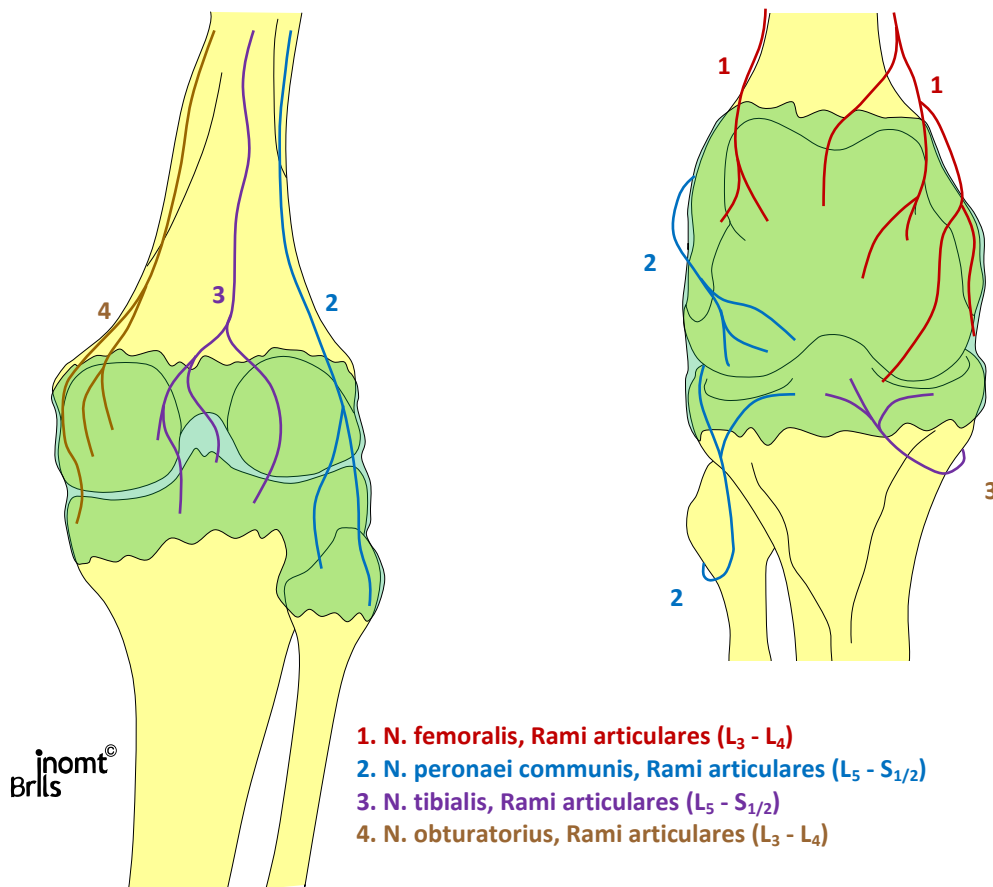
inomt<sup>®</sup>  
Brlls

## ALLGEMEIN

Bei den meisten Menschen sind die Beinlängen unterschiedlich, das rechte Bein ist kürzer als das linke. Die Gerade durch die Zentren des Hüft-, Knie- und oberen Sprunggelenks wird **Mikulicz-Linie** (mechanische Achse oder Traglinie) genannt. Die Schaftachsen von Femur und Tibia bilden im Kniegelenk einen in der Frontalebene normalerweise nach außen offenen Winkel von etwa  $175^\circ$ , der **frontaler Kniewinkel** oder **Femorotibialwinkel** genannt wird. Die **Kniebasislinie** ist eine durch den Kniegelenkspalt gelegte Horizontale. Der Neigungswinkel der Femurschaftachse (anatomische Achse) beträgt gegenüber der Kniebasislinie  $81^\circ - 82^\circ$ . Der Neigungswinkel der Traglinie (mechanische Achse) beträgt gegenüber der Kniebasislinie etwa  $87^\circ$ . Liegt der Femorotibialwinkel deutlich unter  $175^\circ$ , wird diese Stellung als **Genu valgum** oder X-Bein bezeichnet. In diesem Fall liegen die Traglinie lateral des Kniegelenks und die Patella medial der Mikulicz-Linie. Liegt der Femorotibialwinkel deutlich über  $175^\circ$ , wird diese Stellung als **Genu varum** oder O-Bein bezeichnet. Hierbei liegen die Traglinie medial des Kniegelenks und die Patella lateral der Mikulicz-Linie. Der Winkel, den die Kondylenebene mit der anatomischen Achse bildet, beträgt  $8^\circ - 10^\circ$ . Die **mechanische Achse** (Traglinie oder Hauptlinie) ist die vertikale Verbindungslinie zwischen dem Femurkopfenzentrum und der Femurkondylenmitte. Die **anatomische Achse** (Mittellinie) des Corpus ossis femoris verläuft schräg von proximo-lateral nach disto-medial. Die anatomische Achse ist gegenüber der mechanischen Achse normalerweise um  $5^\circ - 7^\circ$  nach proximo-lateral geneigt.



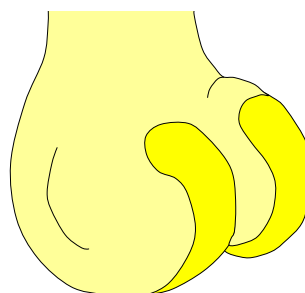
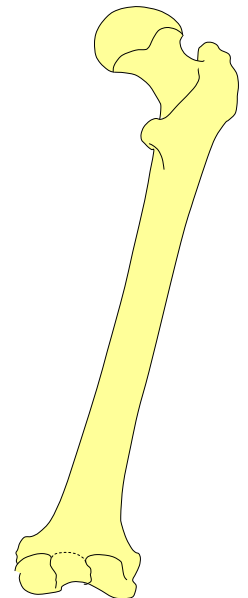
### Periphere Innervation der Gelenkkapsel



## FEMUR

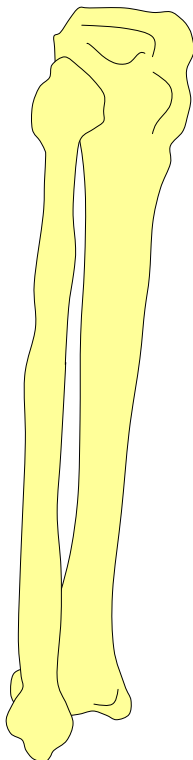
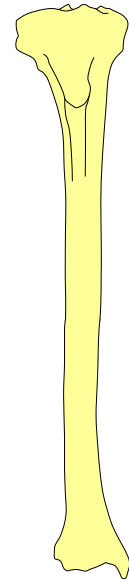
Die **Facies poplitea** (Planum popliteum) ist ein flaches dreieckiges Feld im dorso-distalen Bereich des Femurs. Eine die Kondylen verbindende Leiste, **Linea intercondylaris**, bildet die Basis der Facies poplitea. Die **Fossa intercondylaris** ist eine auf der dorsalen Seite des Femurs zwischen den Kondylen liegende tiefe Grube. Das Dach der Fossa intercondylaris bildet mit der Schaftachse des Femurs einen nach dorsal offenen Winkel von ca. 40°. In der frontalen Ebene läuft der Femurschaft von proximo-lateral nach disto-medial. Der mediale Kondylus ist ca. 1,7 cm länger als der laterale, durch den Verlauf des Femurschaftes in der frontalen Ebene von proximo-lateral nach disto-medial liegen beide Kondylen annähernd in einer transversalen Ebene. Der mediale Kondylus ist in antero-posteriore Richtung 1 bis 2 cm größer und stärker gekrümmt als der laterale. Der mediale Epikondylus ist kräftiger als der laterale ausgeprägt. Oberhalb des Epikondylus medialis liegt das **Tuberculum adductorium**, an dem der oberflächige Teil des M. adductor magnus inseriert. Der laterale Kondylus ist flacher, aber in seinem dorsalen Abschnitt stärker gekrümmt als der mediale Kondylus. Die Gelenkflächen beider Femurkondylen sind in der Sagittal- und Frontalebene konvex gekrümmt. Die Unterschiede der Kondylen verursachen weitestgehend die während Flexion und Extension auftretenden Rotationen (gekoppelte Bewegung). Die gekoppelte Bewegung im Knie ist spiralförmig und wird „screw-home“ Mechanismus genannt. Am Übergang zwischen Facies patellaris und den beiden Kondylengelenkflächen kann man am Knochen und auch bei erhaltenem Knorpel beidseits Kanten (Leisten) erkennen, diese werden **Lineae condylopatellares** medialis und lateralis genannt (Lineae terminales medialis und lateralis). Den Übergang zwischen Facies patellaris und überknorpelter Fläche des Femurkondylus wird Grenzrinne genannt (**Sulcus condylopatellaris**, Grenzsulcus, Sulcus terminalis, Impressio terminalis). Der laterale Sulcus condylopatellaris ist wesentlich konstanter ausgeprägt als der mediale. Die rollenförmige Artikulationsfläche (Trochlea) bildet das Gleitlager für die Patella. An der Trochlea unterscheidet man eine laterale und eine mediale Kondylenwange. Meistens ist die laterale Wange breiter und deutlich höher als die mediale Wange, die Rinne der Trochlea (Sulcus condylaris) liegt dann vermehrt medial, was als mediale Hypoplasie bezeichnet wird. Die laterale Artikulationsfläche erstreckt sich weiter nach kranial als die mediale. Eine Euplasie, symmetrisch ausgebildete laterale und mediale Kondylenwangen, kommt nur selten vor. Im latero-distodorsalen Bereich des Femurs findet man den **Sulcus popliteus** (Popliteusrinne), in der die Sehne des M. popliteus während einer Flexionsstellung im Kniegelenk verläuft. In der Extensionsstellung findet man eine Eindellung des Knorpels der äußeren Begrenzung des lateralen Femurkondylus, die als **Sulcus statarius** oder Stehfurche nach Fürst bezeichnet wird. Die Krümmungsmittelpunkte aller Gelenkflächenteilstrecken liegen auf einer Linie, die **Evolute** genannt wird. Sie ist nicht gleich der Lage des momentanen Rotationszentrums (Fick, 1910). Die Randkurve der Gelenkoberfläche wird **Evolvente** genannt.

*Schwarz, Willi (1944). Die Kinematik des Bandapparates am Kniegelenk. Z. für Anatomie und Entwicklungsgeschichte 133 (1) 233-246.*



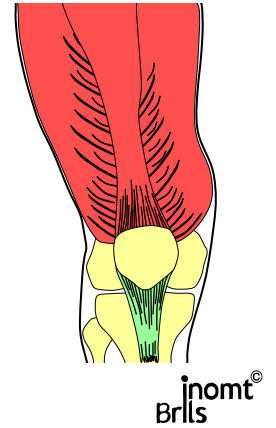
## TIBIA

Der Tibiakopf besteht aus dem medialen und lateralen Kondylus, die proximal das Tibiakopfplateau bilden. Das Tibiakopfplateau trägt zwei Artikulationsflächen, **Facies articulares superiores tibiae**, für die Femurkondylen. Die zwei Artikulationsflächen werden durch eine knorpelfreie Zone getrennt, die **Eminentia intercondylaris** genannt wird. Die Eminentia intercondylaris geht ventral in die **Area intercondylaris** anterior und dorsal in die Area intercondylaris posterior über. Am lateralen Rand der medialen Gelenkfacette erhebt sich das **Tuberculum intercondylare** mediale. Am medialen Rand der lateralen Gelenkfacette erhebt sich das Tuberculum intercondylare laterale. In einer sagittalen Ebene ist die Artikulationsfläche bei Erwachsenen um durchschnittlich  $4^\circ$  ( $3^\circ - 7^\circ$ ) nach dorsal gekippt, dies wird als **Retroversion** bezeichnet. Der Retroversionswinkel kann beim Erwachsenen bis zu  $20^\circ - 25^\circ$  betragen. Der Tibiakopf ist insgesamt nach dorsal versetzt, was als **Retroposition** bezeichnet wird. Die Condylus medialis und lateralis der Tibia bilden das Tibiakopfplateau, welches die Facies articulares superiores tibiae trägt. Das knorpelfreie Gebiet auf dem Tibiaplateau dient den Menisken und den Kreuzbändern zur Insertion. Die Facies articularis superioris medialis ist konkav, die Facies articularis superioris lateralis ist im mittleren Bereich nahezu plan, im vorderen und hinteren Anteil fällt sie mit einem konvexen Bogen ab. Der Knorpel der beiden Gelenkfacetten ist im zentralen Bereich, der Eminentia intercondylaris zugewandten Seite, dicker als in den peripheren von den Menisken bedeckten Gebieten. Die Knorpelschichten sind zwischen 1 und 7 mm stark. Auf der ventralen Seite des lateralen Kondylus liegt das **Tuberculum tractus iliotibialis**, auch Tuberculum Gerdy, genannt. Am disto-dorso-lateralen Abhang des lateralen Kondylus artikuliert die Tibia in der **Facies articularis fibularis** mit der Fibula. Die rundliche Facies articularis fibularis proximalis ist leicht konvex und nach disto-dorsal und etwas lateral geneigt. Die Tuberositas tibiae dient dem Lig. patellae und den Sehnen des Pes anserinus superficialis als Ansatz. Der Knochen der Tuberositas tibiae entwickelt sich aus einem eigenständigen Knochenkern, der sich um das 12. Lebensjahr im distalen Bereich der proximalen Epiphyse entwickelt und erst um das 14. Lebensjahr mit dem Tibiaschaft verschmilzt.

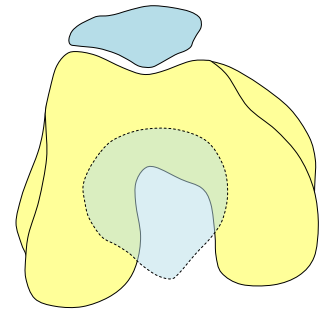
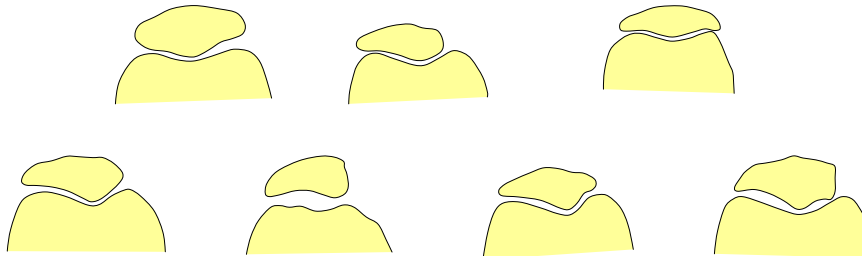


## PATELLA

Die Kniescheibe ist das größte Sesambein des Menschen. Am subchondralen Knochen der **Facies articularis patellae** hebt sich etwas medial der Mitte ein vertikaler First ab, der die Artikulationsfläche in eine kleinere, flache oder leicht konvexe mediale Facette und eine etwas größere, leicht konkave laterale Facette unterteilt. Die Artikulationsflächen der lateralen und medialen Facetten bilden in der Transversalebene einen Winkel von durchschnittlich  $130^\circ$ , der als **Patellaöffnungswinkel** bezeichnet wird. Der Patellaöffnungswinkel lässt sich an tangentialen Röntgenaufnahmen (Défilé-Aufnahmen) bestimmen. Nicht selten ist eine Abknickung des dreieckigen Endes der medialen Facette nach dorsal zu beobachten, diese kleine sagittal ausgerichtete Facette wird als „**Odd-Facette**“ („Odd“ = überflüssig) bezeichnet. Der Gelenkknorpel der Facies articularis patellae kann im mittleren Bereich eine Dicke von 6 mm erreichen. Es gibt kurze, dicke Kniescheiben mit einem sagittalen Durchmesser von ca. 2 cm und lange dünne Kniescheiben mit einem sagittalen Durchmesser von 1 cm. Bei den langen dünnen Kniescheiben findet man nicht selten eine vertikal ausgerichtete konkave Einbuchtung des subchondralen Knochens im mittleren Bereich der Kniescheibe, die **Haglund-Delle** genannt wird.



Patellaformen



## FABELLA

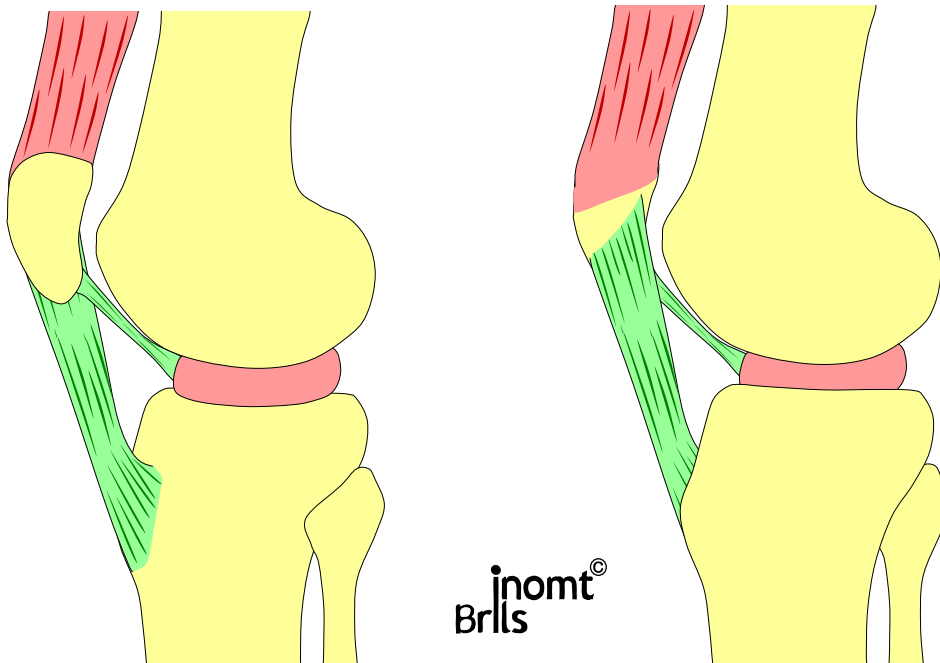
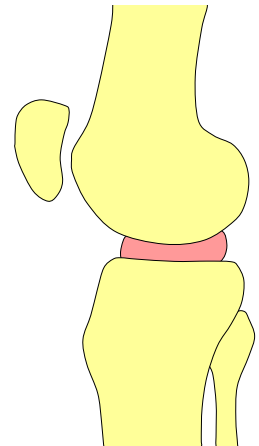
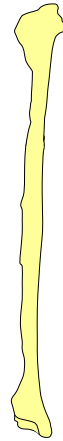
Die Fabella – „kleine Bohne“ – ist ein Sesambein im lateralen Gastrocnemiuskopf. Die laterale Fabella kommt bei  $\pm 20\%$  der Erwachsenen vor. Sie tritt in 75% der Fälle beidseitig auf. Die Größe der Fabella variiert von 5 bis 20 mm. Bei Schmerzen im dorso-lateralen Kniebereich, Verschiebeschmerz der Fabella vor allem in Adoleszentenalter und lokaler Druckdolenz kann ein sog. **Fabella-Syndrom** vorliegen (Goldenberg und Wild 1952, Weiner und Macnab 1982). Das Fabella-Syndrom ist auch unter dem Namen Chondromalacia fabellae bekannt. Die ventrale Fläche der Fabella artikuliert mit dem lateralen Femurkondylus und ist mit Hyalinknorpel bedeckt. Sehr selten findet man im medialen Gastrocnemiuskopf eine mediale Fabella (Freyer 1960) und noch seltener eine sog. distale Fabella (Slanina 1956) im M. popliteus, dorso-medial vom Fibulaköpfchen gelegen.

## FIBULA

An der medialen Seite des Caput fibulae liegt eine dreieckige, konkave Artikulationsfläche, die **Facies articularis capitis fibulae**. Diese ist nach proximo-ventral und etwas medial gerichtet. Der Wadenbeinkopf endet proximal in Form einer Spitze, die **Apex capitis fibulae** genannt wird. Dort inserieren das Lig. collaterale laterale, der M. biceps femoris und ein Teil des Tractus iliotibialis.

## ARTICULATIO GENUS

Das Kniegelenk ist ein zusammengesetztes Gelenk, Art. composita, Art. complexa oder auch Art. trochoginglymus. Es hat 6 Freiheitsgrade, man unterscheidet 3 Rotations- und 3 Translationsfreiheitsgrade. Das Kniegelenk setzt sich aus dem Art. femorotibialis und dem Art. femoropatellaris zusammen. Im **Femorotibialgelenk** artikulieren die Femurkondylen mit den Facies articulares superiores tibiae. Das Femorotibialgelenk ist ein Art. bicondylaris. Das Femorotibialgelenk lässt sich in ein „Meniskotibialgelenk“ (submeniskeal) und in ein „Meniskofemoralgelenk“ (suprameniskeal) unterteilen. Im **Meniskotibialgelenk** findet hauptsächlich die antero-posteriore Translation, die medio-laterale Translation und die Rotation statt. Im **Meniskofemoralgelenk** spielt sich die Flexion-Extension und die Valgus-Varusbewegung ab. Der verbleibende Freiheitsgrad ist eine Translation, die Distraction-Kompression. Die Rotations- und Translationsbewegungen sind in der Regel miteinander gekoppelt, man spricht von gekoppelten Bewegungen (lat. copula heist „verknüpfendes Band“, Strick, Seil, Hundeleine). Im **Femoropatellargelenk** artikulieren die Facies patellaris ossis femoris mit der Facies articularis patellae.



inomt<sup>®</sup>  
Brills

## LIG. PATELLAE

Das Lig. patellae entspringt den distalen Rändern und dem Apex patellae, der Patellaspitze, und zieht zur Tuberositas tibiae. Es ist ein sehr starkes Band und stellt die Weiterleitung der an der Patellabasis ansetzenden Quadricepssehne dar (Drake, Vogl & Mitchell, 2005).

*Drake RL, Vogl W, Mitchell AWM (2005).*

*Gray's Anatomie für Studenten. S. 557f. München: Elsevier.*

## RETINACULUM PATELLAE LONGITUDINALE MEDIALE

Das Retinaculum patellae longitudinale mediale entspringt der medialen Seite der Patella und inseriert an der Tibia, dorsal des Pes anserinus superficialis und ventro-proximal des Lig. collaterale mediale. In seinem Verlauf nach distal verjüngt es sich ständig um als fester, schmaler Streifen zu inserieren. Proximal strahlen Muskelteile des M. vastus medialis, M. vastus medialis obliquus, M. rectus femoris und der M. vastus intermedius in das Retinaculum patellae longitudinale mediale ein. Distal wird das Retinaculum vom Pes anserinus superficialis, M. semimembranosus und M. popliteus dynamisiert. Die Fasern des Retinaculum patellae longitudinale mediale sind im distalen Bereich mit den Fasern des Innenbandes eng verwoben.

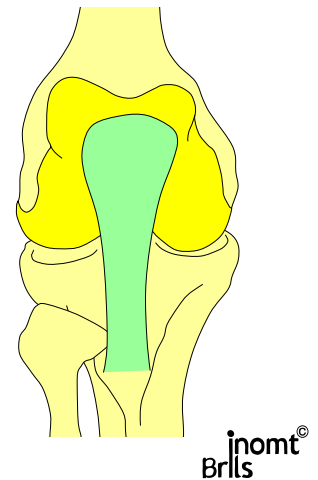
## RETINACULUM PATELLAE TRANSVERSALE MEDIALE – RETINACULUM MEDIALE PATELLAE

Bei etwa ein Drittel der Menschen existiert medial ein Retinaculum patellae transversale. Das Retinaculum patellae transversale mediale zieht vom medialen Rand der Patella zum Epikondylus medialis ossis femoris und wird von M. vastus medialis obliquus, M. vastus medialis und M. adduktor magnus dynamisiert.

## LIG. MENISCO PATELLARE MEDIALE

## LIG. PATELLOMENISCEALE MEDIALE

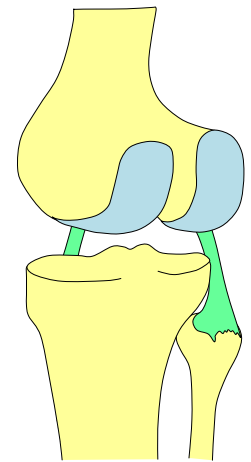
Das mediale meniskopatellare Band kommt in etwa 70% der Fälle vor. Es liegt in der Tiefe auf der Gelenkkapsel auf und zieht vom medialen Seitenrand der Patella nach disto-dorsal zum medialen Meniskus. Eine Dynamisierung durch den M. vastus intermedius ist wahrscheinlich.



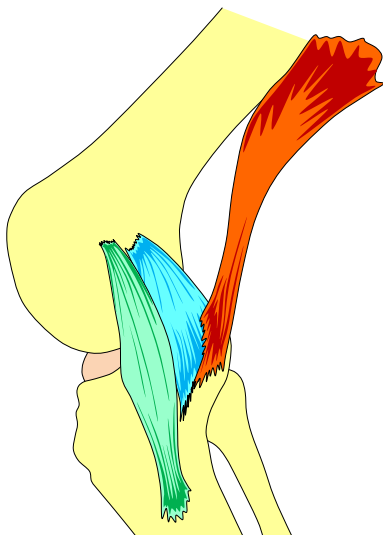
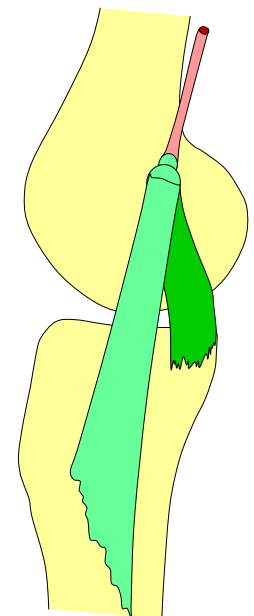
inomt®  
Brlls

### LIG. COLLATERALE MEDIALE – LIG. COLLATERALE TIBIALE – INNENBAND

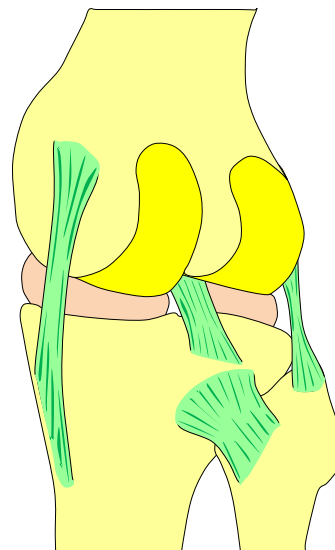
Das Innenband entspringt vom Epicondylus medialis unterhalb des Tuberculum adductorium. Es ist insgesamt 11 - 12 cm lang und von breiter, flacher Gestalt. Es zieht breitflächig schräg nach disto-ventral, verbreitert sich und inseriert ca. 7 - 8 cm unterhalb des Tibiaplateaus an der Facies medialis tibiae. Die Insertionsstelle liegt unmittelbar hinter der Einstrahlung des Pes anserinus superficialis und bildet eine schräg von proximo-ventral nach disto-dorsal abfallende Linie. Die Muskeln des Pes anserinus superficialis dynamisieren das mediale Kollateralband. Das Innenband wird in einen vorderen und einen hinteren Anteil unterteilt. Der **vordere Anteil** besteht aus einer tiefen und einer **oberflächlichen Schicht**, diese hat keine feste Verbindung zur Gelenkkapsel und ist deutlich durch lockeres Bindegewebe oder gar durch eine kleine Bursa von der Gelenkkapsel getrennt. Die **tiefe Schicht des vorderen Anteils** des medialen Seitenbandes wird auch als Kapselband angesehen und ist vom oberflächigen Anteil strukturell vollständig getrennt. Die oberflächige Schicht des Lig. collaterale mediale ist also strukturell vollständig vom Meniscus medialis abgeteilt und nicht mit diesem verwachsen. Der oberflächige Anteil verbindet Femur und Tibia. Die **tiefe Schicht** besteht aus Fasern die den Femur mit dem Meniskus und den Meniskus mit der Tibia verbinden. Sie werden auch **meniskofemorales** und **meniskotibiales Band** genannt. Diese werden wiederum **Ligg. coronaria** genannt („coronary ligaments“, „Kranzbänder“, von „coronarius“ (Latein) „zum Kranz gehörend“). Der **hintere Anteil** wird auch hinteres Schrägband oder **Lig. obliquum posterius** genannt. Eine weitere animale Dynamisierung im proximalen Bereich erhält das Innenbandes über den M. adductor magnus und den M. vastus medialis obliquus. Von distal wird das Innenband über den Pes anserinus superficialis und den M. popliteus dynamisiert. Dank der ergiebigen Dynamisierung des medialen Kollateralbandes, vor allem des oberflächigen Bereichs, können Hypermobilitäten durch Muskelfunktion kompensiert werden. Hierin liegt ein wichtiger Ansatz der physiotherapeutischen Behandlung. Innerhalb des Innenbandes weisen die Bindegewebsfasern die Anordnung eines sich überkreuzenden Faserwerks auf (**trianguläre Anordnung**), so dass bei Bewegungen nur bestimmte Faseranteile unter Spannung geraten (**qualitative Rekrutierung**). Bei weitergeführten Bewegungen tritt dann das Konzept der quantitative Rekrutierung (**progressive Rekrutierung**) auf, wobei immer mehr Faseranteile unter Spannung geraten.



inomt®  
Brlls



inomt®  
Brlls



## LIG. OBLIQUUM POSTERIUS (HINTERES SCHRÄGBAND)

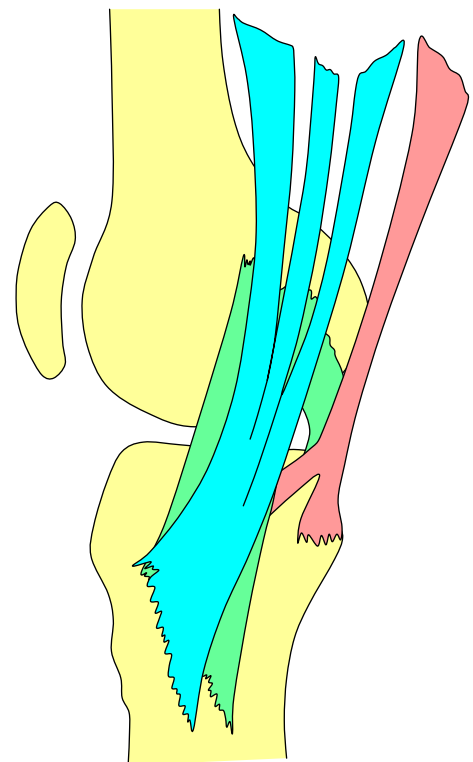
Durch die Verdichtung von Lig. collaterale mediale und Ligg. coronaria (also den meniskofemorale, meniskotibiale Kranzbändern und den oberflächlichen femorotibialen Fasern) im dorsalen Bereich zu einer verwobenen Bandstruktur entsteht das Lig. collaterale mediale posterius (hinteres Schrägband). Weitere Namen sind Lig. collaterale tibiale posterius, Lig. collaterale mediale posterius oder „posterior oblique ligament“ (POL) nach (Hughston & Eilers, 1973 ; Hughston, 1994). Das hintere Schrägband lässt sich nicht in eine oberflächliche und tiefe Schicht unterteilen. Das hintere Schrägband ist mit dem Hinterhorn des medialen Meniskus fest verwachsen. Der M. semimembranosus gibt dynamisierende Muskelfasern an das Lig. obliquum posterius ab und strahlt über dieses Band in den medialen Meniskus ein. Das hintere Schrägband ist ein Teil des hinteren medialen Kapsellecks und stellt strukturell und funktionell ein Schlüsselement des Semimembranosusecks dar.

*Hughston JC, Eilers AF (1973). The role of the posterior oblique ligament in repairs of acute medial (collateral) ligament tears of the knee. J Bone Joint Surg Am. 1973 Jul;55(5):923-40.*

*Hughston JC (1994). The importance of the posterior oblique ligament in repairs of acute tears of the medial ligaments in knees with and without an associated rupture of the anterior cruciate ligament. Results of long-term follow-up. J Bone Joint Surg Am. 1994 Sep;76(9):1328-44.*

## DAS SEMIMEMBRANOSUSECK – POSTEROMEDIALES GELENCKECK

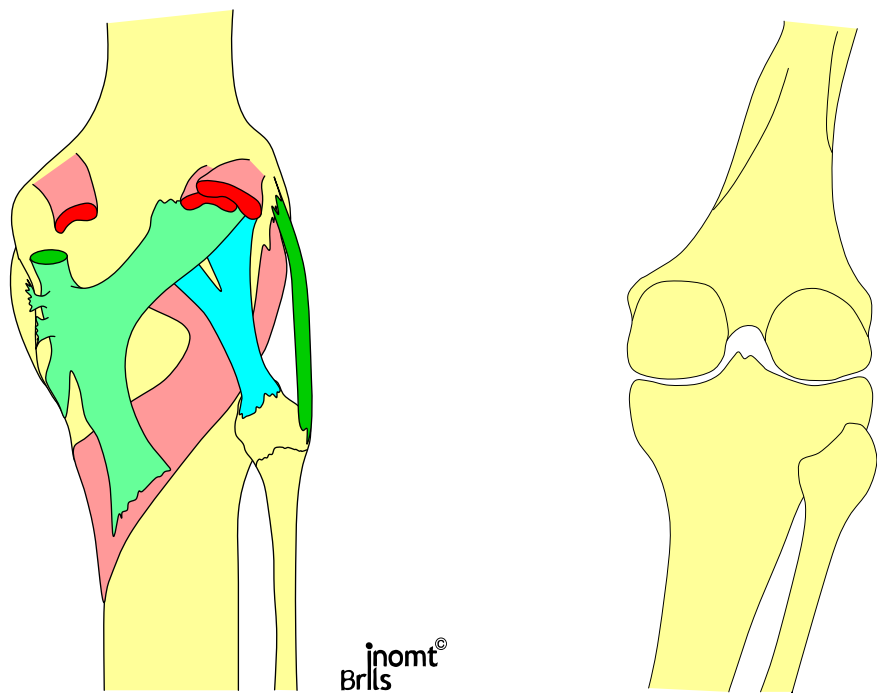
Der M. semimembranosus ist im dorso-medialen Kniebereich mit 5 strukturell verschiedenen Faserzügen vertreten. Diese 5 „Ansätze“ werden als Pes anserinus profundus beschrieben. Der **1. Faserzug** verläuft zum hinteren Schrägband und dynamisiert dieses. Der **2. Faserteil** verläuft als Lig. popliteum obliquum diagonal von medio-distal über die hintere Gelenkkapsel nach latero-proximal zur Fabella oder zum topographisch entsprechenden Gebiet des lateralen Gastrocnemiuskopfes. Mit diesen beiden ersten Faserzügen wird der M. semimembranosus zum Dynamisator und zur aktiven Führungszentrale des Membranosecks. Das **3. Faserbündel** zieht nach ventral als Pars reflexa unter dem medialen Kollateralband hindurch an die Tibia. Ein **4. Teil** endet an der medio-dorsalen Seite der Tibia, dadurch wird seine Flexionswirkung auf das Knie in jeder Winkelstellung gewährleistet. Der **5. Faserzug** zieht zur Aponeurose (Muskelfaszie) des M. popliteus. In der Streckstellung des Knies wird die Wirkung des M. semimembranosus durch seinen Verlauf hauptsächlich stabilisierend sein, in Beugstellung steuert seine dynamisierende Funktion die Kapselbandfaseranspannung. Osteokinematisch beugt er das Knie und arthroklinematisch sorgt er für ein Dorsalgleiten des medialen Meniskus. Aus maximaler Knies Streckung kann er das Knie nicht oder nur schlecht in die Flexion bringen. Dabei hilft ihm der M. popliteus, dem eine knie-entriegelnde Funktion zugeschrieben wird.



inomt<sup>®</sup>  
Brlls

## HINTERE KNIEGELENKSKAPSEL

Die hintere Kapselwand wird durch das **Lig. popliteum obliquum**, einem Teil des Pes anserinus profundus, verstärkt. Es verläuft in latero-proximaler Richtung und endet an der Fabella, die nur in etwa 20% der Fälle vorhanden ist. Fehlt die Fabella, verläuft das Lig. popliteum obliquum weiter zum Ursprungsgebiet des lateralen Gastrocnemiuskopfes. Des Weiteren strahlen die beiden Gastrocnemiusköpfe und der M. popliteus in die Kapsel ein. Die tiefen Sehnenplatten der Gastrocnemiusköpfe bilden hier gleichzeitig die Gelenkkapsel. Distal der Fabella teilen sich Gastrocnemiussehne und Gelenkkapsel und laufen in zwei verschiedenen Schichten getrennt weiter. Von disto-lateral kommen das **Lig. popliteum arcuatum** als Sehnenzug des M. popliteus und / oder mögliche parallel verlaufende Varianten wie das Lig. fabellofibulare (Lig. peroneofabellien - Vallois) oder das Lig. collaterale laterale breve (Lig. collaterale externum breve) zur Fabella. Die Fabella stellt also einen Stressknotenpunkt dar. Faseranteile des M. popliteus strahlen in die dorsale Kapsel ein und werden auch als **Lig. collaterale laterale posterius** beschrieben.



### LIG. POPLITEUM ARCUATUM

Das Lig. popliteum arcuatum entspringt der postero-lateralen Tibiaseite und dem Fibulaköpfchen. Der M. popliteus strahlt in das Band ein und dynamisiert es. In der Tiefe vereinigen sich Band und Muskel und gehen Verbindungen mit der dorsalen Seite und dem Hinterhorn des lateralen Meniskus ein. Diese Verbindungen werden **Fasciculi popliteomenisceales inferioris et superioris** genannt.

### POPLITEUSECK – POSTEROLATERALES GELENKECK - ARCUATUMKOMPLEX

## DER MUSCULUS POPLITEUS

Innervation:	Animal	L <sub>4</sub> – S <sub>1</sub> (2)
	Vegetativ	Th <sub>9</sub> – L <sub>2</sub>
Nerv	N. tibialis	

### Ansatz:

Facies posterior tibiae, dorsal der hinteren Begrenzung des Lig. collaterale mediale, proximal des Ursprungs des M. soleus.  
Verbindung mit dem M. semimembranosus

### Mitte:

Mehrere aponeurotische Verbindungen entspringen in Höhe des Muskel-Sehnen Übergangs.

### Proximaler Teil:

Oberflächige Faserschicht, zum lateralen Femurkondylus.

Tiefe Faserschicht, 2 bis 2,5 cm breit zum Hinterhorn des lateralen Meniskus (Last, 1950).

### Faszikulus popliteomeniscealis superior

Supero-mediales Faserbündel zum Rand des lateralen Meniskus.

### Proximaler Teil:

Von der dorsalen Fläche der Sehne zum Oberrand des lateralen Meniskushinterhorns.

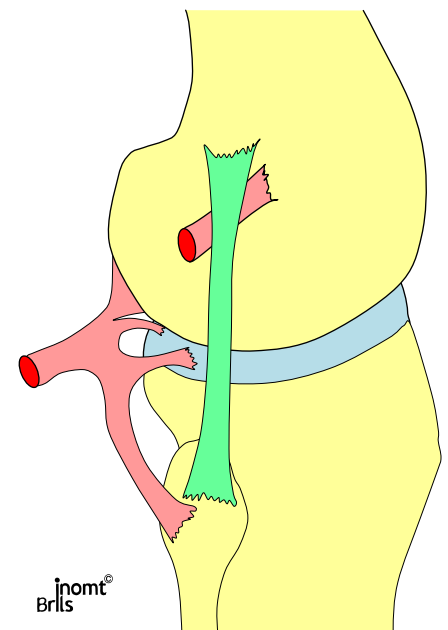
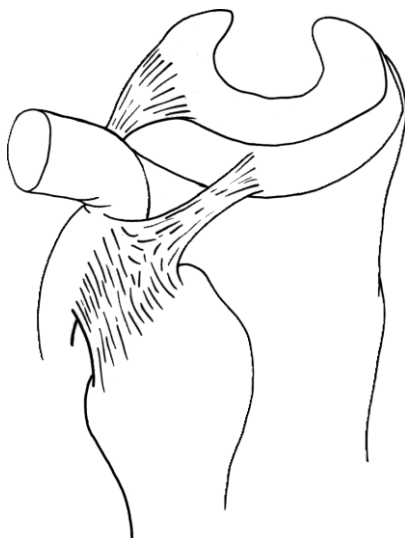
### Distaler Teil:

Von der ventralen Fläche der Sehne zum Unterrand des lateralen Meniskushinterhorns.

### Faszikulus popliteomeniscealis inferior

Infero-laterales Faserbündel zur lateralen Fläche des lateralen Meniskus.

Diese beiden Faszikel begrenzen den Eingang des Hiatus popliteus.



inomt®  
Brlls

inomt®  
Brlls

### Fasciculus popliteofibularis

Distaler Teil, gut ausgebildete ligamentähnliche Struktur (2 cm lang, 2,5 cm breit) die zum Fibulaköpfchen zieht. Beim gebeugtem Knie sind diese Faseranteile maximal angespannt, bei Beugung und Innenrotation entspannen die Fasern.

### Popliteokapsuläres Fasersystem

Diese Faseranteile entspringen von der dorsalen Fläche des Muskel-Sehnen-Übergangs und inserieren in die dorso-laterale Kapsel des Kniegelenks.

#### Ursprung:

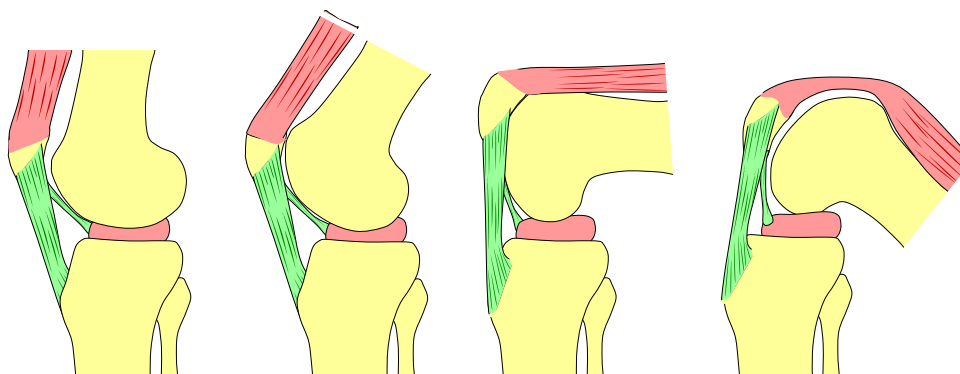
Robuste, ovalförmige Sehne die auf Tibiahöhe vorhanden ist und gelegentlich eine Gleitrinne in der Tibiakondyle hinterlässt. Auf Höhe des Condylus lateralis tibiae liegt eine Bursa, die mit der Kniegelenkhöhle kommuniziert, Recessus subpopliteus oder **Bursa subpoplitea**.

In seltenen Fällen existiert ein Sesambein in der Ursprungssehne, **distale Fabella**.

Die Sehne kommuniziert mit dem Lig. popliteum arcuatum (Retinaculum ligamenti arcuati) und dynamisiert dieses.

Beim gebeugtem Knie liegt die Sehne in einer Art Incisura am Femurkondylus, dem **Sulcus popliteus**. Sie verläuft nach proximo-ventral und inseriert in einer kleinen Grube am Ende des Sulcus. Die Sehne unterläuft dabei das Lig. collaterale laterale. Zwischen diesem Ligament und der Popliteusehne findet sich gelegentlich eine mit dem Kniegelenk kommunizierende Bursa, **Recessus popliteus superior**.

Beim gestreckten Knie verläuft die Sehne in einem mehr kaudal gelegenen Sulcus, dem **Sulcus statarius** (Fürst, 1903)



inomt®  
Brils

**Funktion:**

Innenrotation der Tibia, elektromyographisch wurde festgestellt, dass der M. popliteus **keine Flexionsaktivität** im Kniegelenk hat. Dies leuchtet ein, da die Insertion am Femur direkt neben der Flexions-Extensions-Achse liegt.

Kapandji (1985) bezeichnet den M. popliteus als Strecker des Kniegelenks!

Zitat:

*„Obwohl auf der Rückseite des Gelenks gelegen, ist der M. popliteus ein Strecker des Kniegelenks. Bei der Flexion wird der Muskelursprung nach proximal und ventral verlagert. Der Muskel wird gedehnt, seine innenrotatorische Wirkung verstärkt sich. Kontrahiert sich der M. popliteus bei gebeugtem und eventuell außenrotiertem Unterschenkel, dann bewegt er seinen Ursprung (als punktum mobile) nach unten-hinten. Der laterale Femurkondylus gleitet im Sinne einer Extension. Der M. popliteus ist folglich Strecker und Innenrotator im Kniegelenk.“*

*Kapandji, IA (1985). Funktionelle Anatomie der Gelenke, Bd. 2. S. 142, Stuttgart: Enke.*

Bestimmt die Spannung der meniskofemorale Bänder (Ligg. Humphry und Wrisberg).

Die Erstbeschreibung des Lig. meniscofemorale posterius von Wrisberg geht in Wirklichkeit auf Weitbrecht im Jahre 1742 zurück.

*„unlocks the kneejoint when flexion starts from full extension“*

Zieht das Hinterhorn und den gesamten lateralen Meniskus während der Flexion nach dorsal.

„Dynamisiert“ das Lig. popliteum arcuatum.

Spannt die posterolaterale Kapselecke.

Verhindert eine Einklemmung des Recessus popliteus während der Flexion (Kapselspanner).

Steuert die Außenrotation der Tibia über den Fasciculus popliteofibularis.

Steuert das Rekurvatum des Beines über den Fasciculus popliteofibularis.

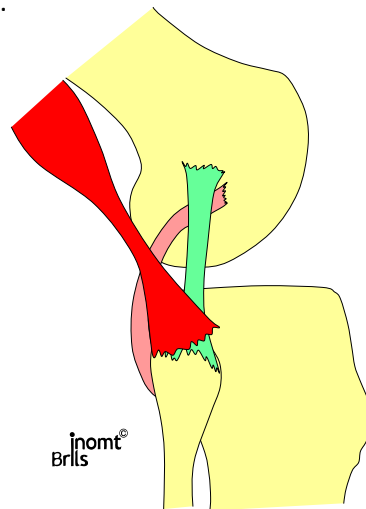
Der Fasciculus popliteofibularis sorgt für die korrekte Position der Popliteussehne im Hiatus popliteus.

**Varianten:**

In etwa 3 % (Gruber, 1875) der Fälle besteht der M. popliteus aus zwei Muskelbäuchen und wird dann als **M. popliteus biceps** bezeichnet.

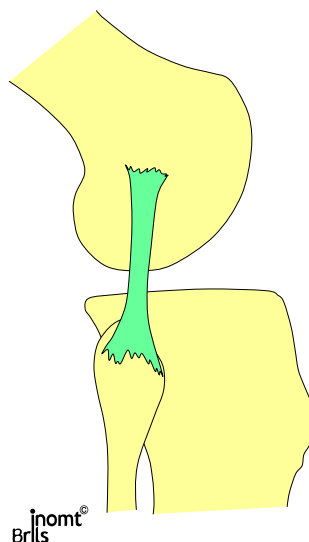
## M. BICEPS FEMORIS

Der M. biceps femoris inseriert mit vier Ansatzteilen an Fibula und Tibia. Die **fibuläre Insertion** besteht aus einem dorsalen Teil und einem ventralen Teil. Beide Teile inserieren zusammen mit dem Lig. collaterale laterale am Fibulaköpfchen. Auf diese Weise dynamisiert der M. biceps femoris das Außenband. Die **tibiale Insertion** teilt sich in einen oberflächigen und tiefen Teil, die das Lig. collaterale laterale umfassen. Der tiefe Teil (Tibiakopfband, Jacob & Stäubli, 1941) inseriert am lateralen Tibiakondylus und der oberflächige Teil auf der dorso-lateralen Seite des Tuberculum von Gerdy.



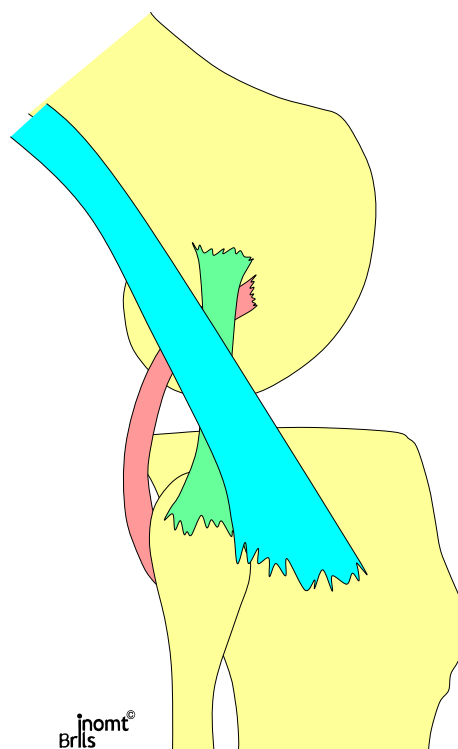
## LIG. COLLATERALE LATERALE – LIG COLLATERALE FIBULARE – AUßENBAND

Das Außenband entspringt am lateralen Epikondylus und zieht schräg nach disto-dorsal zur lateralen und ventralen Seite des Fibulaköpfchens. Es ist nicht mit der Gelenkkapsel verbunden. Zwischen der Kapsel und dem Außenband befindet sich lockeres Bindegewebe und manchmal eine Bursa. Das Lig. collaterale laterale ist rundlich geformt. Der M. vastus lateralis dynamisiert das Außenband über einen sehnenartigen Strang.



## DER TRACTUS ILIOTIBIALIS (MAISSIATSCHER STREIFEN)

Der Tractus iliotibialis ist eine aponeurotische Verstärkung der Körperfaszie. Im Oberschenkelbereich wird die Oberflächenfaszie **Fascia lata** genannt. Die Mm. glutei maximus et medius und der M. tensor fasciae latae geben Sehnenanteile an den Tractus ab, wodurch dieser zur dynamischen Struktur wird. Im Ansatzbereich durchflechten sich die Aponeurose des M. gluteus maximus und der Tractus, so dass der Tractus eine knöcherne Anheftung am Femur gewinnt. Der Tractus iliotibialis ist in seinem proximalen Bereich 8 bis 10 cm breit. Oberhalb des Trochanter majors teilt er sich in zwei Schichten. Das **tiefere Blatt** hat Verbindungen zur Hüftgelenkkapsel (Kapselspanner). Das **oberflächliche Blatt** nimmt seinen Ursprung am Ilium. Der Tractus verjüngt sich in distaler Richtung und wird gleichzeitig dicker. In seinen Verlauf Richtung distal geht seine Rückseite in das **Septum musculare femoris laterale** über, dieses trennt den Vastus lateralis vom M. biceps femoris, Caput breve. In Höhe des Übergangs vom Corpus zum Condylus femoris, proximal der Kondylenrolle, gibt der Tractus einige, meistens zwei Faserzüge in Richtung Femur ab. Diese Faserzüge werden **Kaplan-Fasern** oder Kaplan-Faser-Komplex genannt und finden ihre Insertion am Krakow-Punkt des Femurs. In seinem weiteren Verlauf schwenkt ein kräftiger Bandzug aus der Tiefe in Richtung Patella und inseriert an deren lateralen Rand. Dieser Faseranteil wird **Retinaculum patallae transversale laterale** genannt. Im Kniebereich werden weitere oberflächliche horizontal verlaufende Faserzüge abgegeben, die die Patella wie einen Strumpf umgeben. Die Hauptinsertion des Tractus iliotibialis liegt am Tuberculum tractus iliotibialis des Condylus lateralis tibiae, meist wird dieses **Tuberculum von Gerdy** genannt (Tuberculum Gerdyi). Ein kleiner Teil zieht zum Fibulaköpchen. Für die physiotherapeutische Behandlung ist die Tatsache sehr interessant, dass viele Faseranteile des Tractus iliotibialis aponeurotisch zum M. tibialis anterior ziehen. Dieser sendet eine kräftige Muskelfaserpartie zu der Aponeurose, so dass auch von distal ein aktiver Muskeleinfluß auf den Tractus iliotibialis Komplex erfolgt.



## DISTALE INSERTIONEN DES TRACTUS ILIOTIBIALIS:

### Femur

Septum intermusculare femoris laterale am Labium laterale der linea aspera  
Kaplanfasersystem am Krakow-Punkt

### Patella

Retinaculum patellae transversale laterale am lateralen Patellarand  
Retinaculum patellae longitudinale laterale

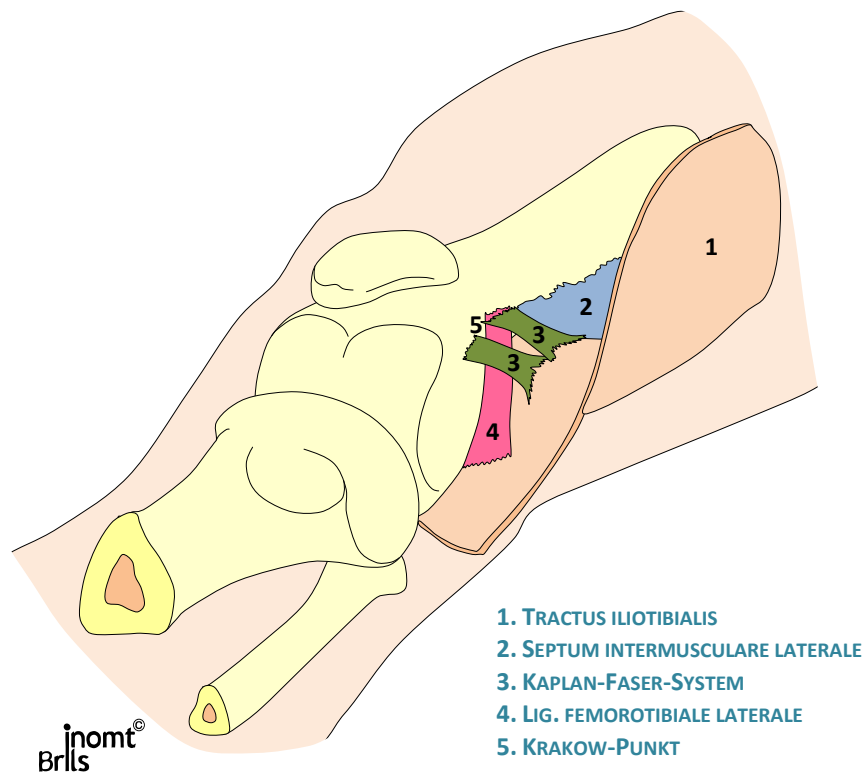
### Tibia

Lig. femorotibiale laterale anterius  
Tuberculum Gerdy

### Fibula

Caput fibulae

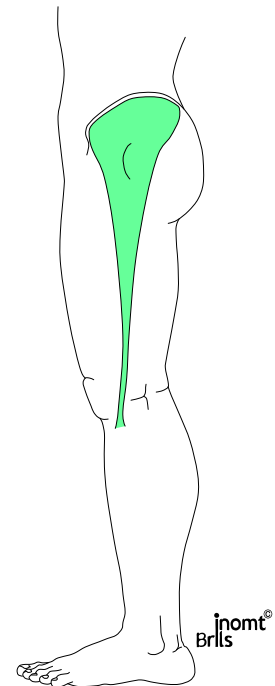
Eine Weiterleitung in fasziale Strukturen der M. tibialis anterior, M. peroneus longus und die Septa intermuscularis cruris.



Der Tractus iliotibialis verläuft von proximo–dorsal nach disto-ventral und ist ähnlich dem medialen Seitenband als „laterales femorotibiales Seitenband“ zu verstehen. Der anteriore eher tief gelegene Teil des Tractus iliotibialis, stellt nochmals eine feste Faserverbindung zwischen lateralem Femurkondylus und Tuberculum Gerdy her. Dieser Teil wird oft **Lig. femorotibiale laterale anterius** genannt.

Der Tractus liegt in Extensionsstellung des Knies ventral des Epikondylus lateralis, in Beugung liegt der Tractus dorsal des Epikondylus lateralis, da die Tibia mit dem Tuberculum Gerdy nach dorsal wandert. Bei ungefähr 20-30° Kniebeugung liegt der Tractus genau auf dem Epikondylus, diese Gelenkstellung stellt dessen **Punkt der Funktionsumkehr** dar. Zur Reibungsreduktion liegt zwischen Tractus und Epikondylus eine kleine Bursa. Das Kaplan-Faser-System verhindert die übermäßige Dorsalverschiebung des Tractus. In extensionsnaher Stellung wirkt der Tractus als synergistische Streckmuskulatur, ab 40° Beugung wirkt er als Synergist der Flexormuskeln. Diese Tatsache spielt beim Zustandekommen des **lateralen Pivot-Shift** eine wichtige Rolle.

Eine Abmeißelung des Tractus iliotibialis hat eine markante Varusinstabilität zur Folge, gleichzeitig entsteht eine vordere Schublade in Innenrotation (antero-laterale Instabilität).



#### LIG. MENISCO PATELLARE LATERALE

Lig. patellomenisceale laterale von Panzatz

*Jacob & Stäubli (1940)*

Das laterale meniskopatellare Band liegt unter dem Tractus iliotibialis versteckt und kommt in etwa 70% der Fälle vor. Es liegt in der Tiefe der Gelenkkapsel auf oder ist in die Kapsel integriert. Es zieht vom lateralen Seitenrand der Patella nach disto-dorsal zum vorderen und lateralen Rand des lateralen Meniskus. Eine Dynamisierung durch den Tractus iliotibialis und durch Faserzüge der Mm. vastus lateralis und intermedius sind vorhanden.

### LIG. MENISCOFEMORALE LATERALE UND LIG. MENISCOTIBIALE LATERALE

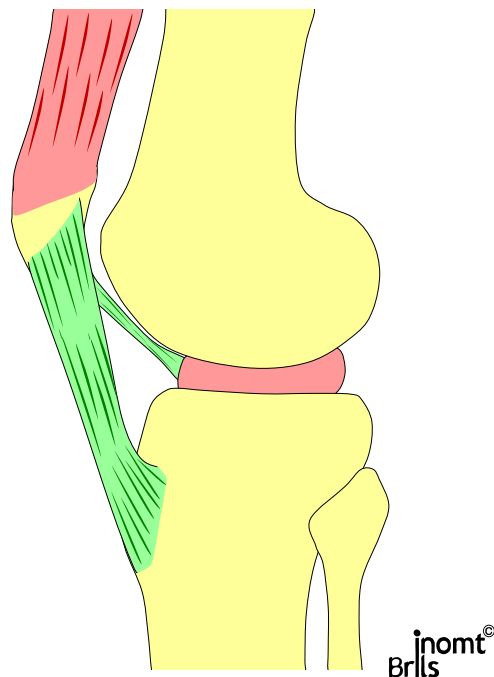
Die meniskofemorale und meniskotibiale Fasersysteme verbinden den lateralen Meniskus lockerer als die mediale Equivalente mit Femur und Tibia. Diese benötigt der laterale Meniskus für seine deutlich größere Beweglichkeit im Vergleich zum medialen Meniskus.

### RETINACULUM PATELLAE LONGITUDINALE LATERALE

Das Retinaculum patellae longitudinale laterale entspringt der laterale Seite der Patella und inseriert am Tuberculum Gerdy und medial von diesem am lateralen Tibiakondylus. Der M. vastus lateralis und Tractus iliotibialis steuern Fasern zu diesem Retinakulum bei und dynamisieren es.

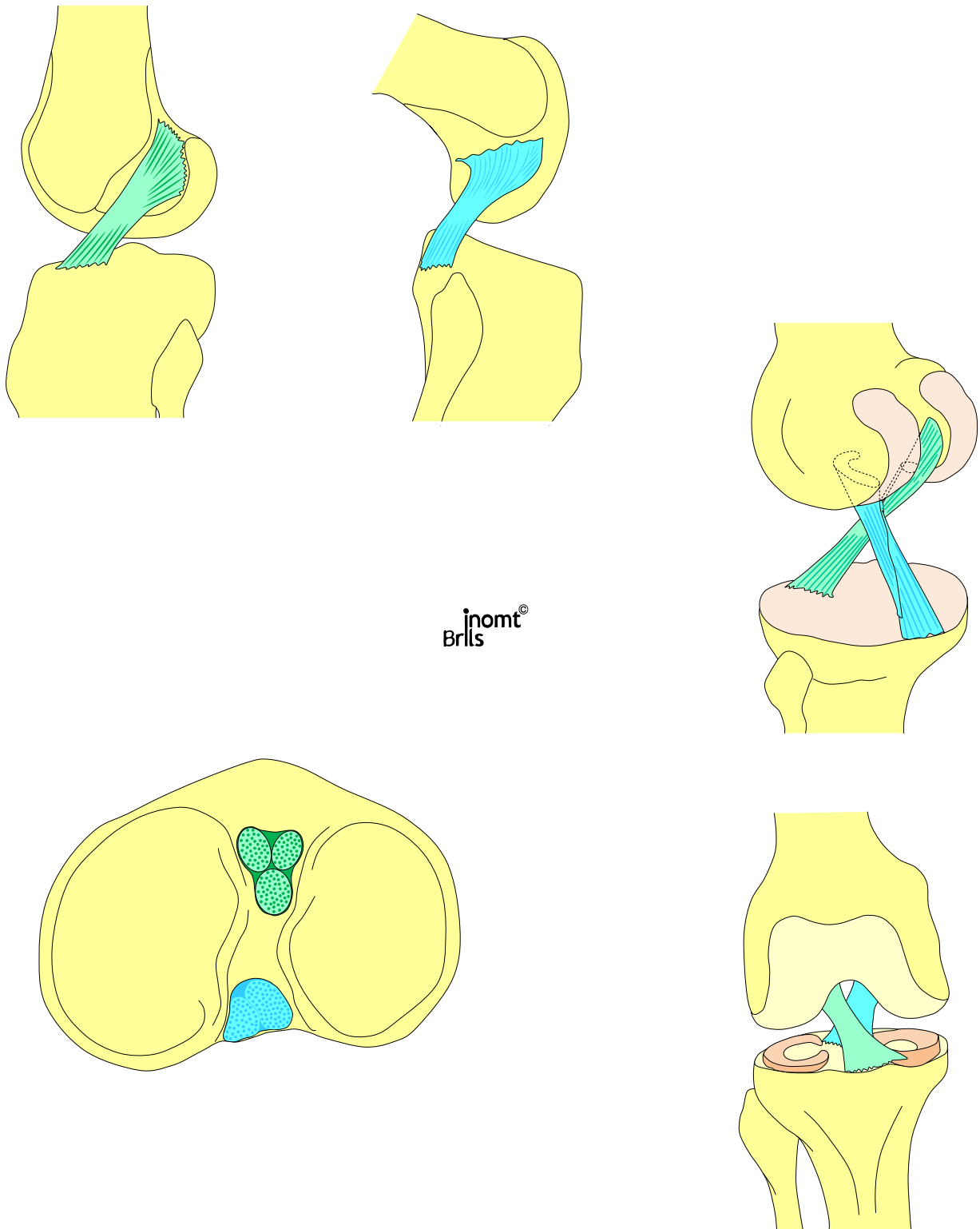
### RETINACULUM PATELLAE TRANSVERSALE LATERALE – RETINACULUM LATERALE PATELLAE

Das laterale transversale Retinakulum ist regelmäßig vorhanden und verläuft vom lateralen Rand der Patella zur tiefen Schicht des Tractus iliotibialis. Eine Verbindung des Retinaculum patellae transversale laterale zum Epikondylus lateralis besteht nicht. Die Dynamisierung erfolgt über den M. vastus lateralis und über den Tractus iliotibialis durch den M. tensor fascia latae und Mm. glutei maximus et medius.



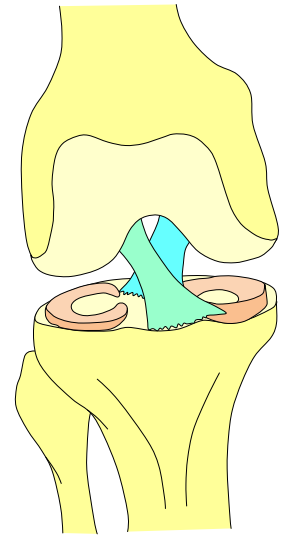
## DIE KREUZBÄNDER – LIGG. CRUCIATA

Die beiden Kreuzbänder werden in der Anatomie „Binnenbänder“ genannt, obwohl sie sich außerhalb der Gelenkhöhle befinden. Sie liegen außerhalb des Synovialraumes, aber innerhalb der Kapsel, somit liegen sie extraarikulär und intrakapsulär. Sie entspringen den Areae intercondylaris anterior und posterior tibiae und verlaufen zur Fossa intercondylaris ossis femoris. Im Ansatz- und Ursprungsbereich enthalten die Kreuzbänder zahlreiche Mechanosensoren und bilden den Zentralpfeiler („central pivot“) des Kniegelenks.



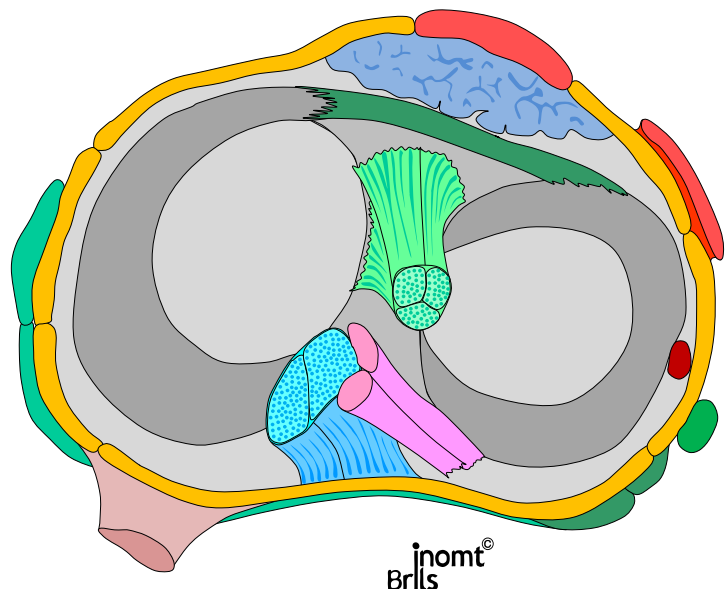
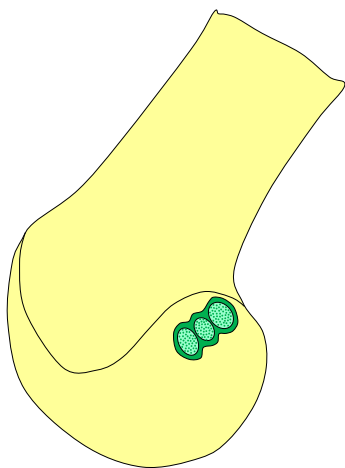
## VORDERES KREUZBAND – LIG. CRUCIATUM ANTERIUS

Das vordere Kreuzband verläuft von proximo-dorso-lateral nach disto-ventro-medial. Es entspringt breitgefächert sehr weit dorsal von der Innenfläche des lateralen Femurkondylus und verläuft zur Area intercondylaris anterior tibiae. In Streckstellung des Knies verläuft es steil von proximo-dorsal nach disto-ventral. In Überstreckung berührt das vordere Kreuzband den Vorderrand des knöchernen Daches zwischen den Kondylenrollen. Diese Stelle wird **Furche von Grant** (Grant's notch) genannt. An dieser Grant-Furche kann das vordere Kreuzband bei wiederholter Hyperextension abknicken oder sogar rupturieren. Bei einer Beugung im Knie legt sich das vordere Kreuzband zunehmend in eine horizontale Lage. Es lassen sich am vorderen Kreuzband **drei Faserbündel** von unterschiedlicher Länge und Stärke unterscheiden (Amis & Dawkins, 1991). Das **antero-mediale** Bündel verbindet sich mit dem Vorderhorn des medialen Meniskus. Weiterhin wird ein postero-laterales und intermediäres Faserbündel unterschieden. Das vordere Kreuzband ist in sich verdreht, verdrillt (Girgis et al., 1975). Mit zunehmender Kniebeugung nimmt die Spannung der Fasern des vorderen Kreuzbandes ab. Das **postero-laterale Faserbündel** ist in Extensionsstellung vermehrt gespannt. Es erfährt eine Längenzunahme von ca. 7,5 mm von voller Flexion zu voller Extension. Der **antero-mediale Anteil** verhält sich deutlich isometrischer mit einer Längenzunahme von etwa 2 mm von voller Flexion zu voller Extension. Das vordere Kreuzband ist Außenrotation entspannt und Innenrotation angespannt. Das vordere Kreuzbandes wird durch nur eine kleine Arterie versorgt, die vom Femur zur Tibia verläuft. Ansatz und Ursprung werden zusätzlich aus den Knochen versorgt. Die Reißfestigkeit des vorderen Kreuzbandes beträgt ungefähr 2300-2600 Newton wie die des mediale Kollateralbandes.



inomt®  
Brills

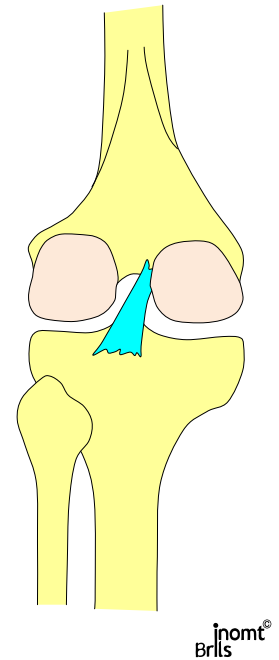
*Amis AA, Dawkins GP (1991). Functional anatomy of the anterior cruciate ligament. Fibre bundle actions related to ligament replacements and injuries. J Bone Joint Surg. 73B: 260-267.*  
*Girgis FG, Marshall JL, Al Monajem ARS (1975). The cruciate ligaments of the knee joint. Clin Ortho. 106: 216-231.*



inomt®  
Brills

## HINTERES KREUZBAND – LIG. CRUCIATUM POSTERIUS

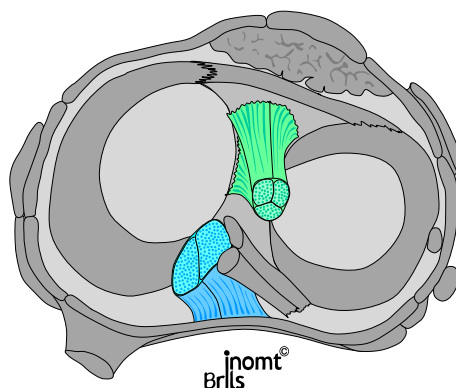
Das hintere Kreuzband ist kräftiger ausgebildet als das vordere, die Reißfestigkeit beträgt ungefähr ca. 5000 Newton. Es entspringt mit einer breiten Insertionsstelle von der Innenfläche des medialen Femurkondylus und inseriert an der Area intercondylaris tibiae. Sein Verlauf ist von proximo-ventro-medial nach disto-dorso-lateral. In Streckstellung des Knies nimmt das hintere Kreuzband einen flachen Verlauf ein, bei Beugung wird es zunehmend aufgerichtet. Durch den senkrechten Verlauf in Flexionsstellung wird es zum **Drehzapfen der Rotation** des Kniegelenkes. Die Funktion des Drehzapfens wird in mittlerer Beuge- und extensionsnaher Stellung durch die Eminentia intercondylaris übernommen. Da der Kapselbandapparat in mittlerer Beugestellung relativ locker ist, kommt der Eminentia in dieser Phase der Bewegung eine zentrale Führungsposition zu. Bei Rotation treten die Innenseite der Femurkondylen, die auch mit Knorpelschichten versehen sind, mit der Eminentia in Kontakt. Am hinteren Kreuzband werden **zwei Faserbündel**, ein antero-laterales und ein postero-mediales, unterschieden. Das **Lig. meniscofemorale posterius** (Wrisberg-Band) verläuft als funktionell dritter Bandzug von der Hinterfläche des lateralen Meniskus zum medialen Femurkondylus. Das Wrisberg-Band kommt bei etwa  $\frac{2}{3}$  der Menschen vor. Ein weiteres funktionelles vorderes Bündel ist inkonstant vorhanden und wird **Lig. meniscofemorale anterius** (Humphrey-Ligament) genannt. Das Ligament ist bei etwa der Hälfte der Menschen vorhanden. In Flexionsstellung ist der größte Teil des hinteren Kreuzbandes angespannt, vor allem die antero-lateralen und zentralen Faserportionen, während in Extensionsstellung vor allem der postero-mediale Teil unter Spannung bleibt. Von voller Streckung zu voller Beugung nimmt die Länge des hinteren Kreuzbandes um 6 mm zu.



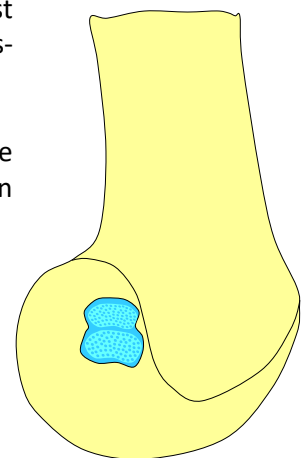
inomt®  
Brills

Eine weitere **wichtige Funktion der Kreuzbänder** ist die Steuerung des „**screw-homes**“, der Schlussrotation, damit wird eine Außenrotation der Tibia in Extension beschrieben. Während der Streckung des Knies gleiten die beiden Seiten des Tibiaplateaus mit den Menisken auf den Femurkondylen nach ventral. Da der mediale Femurkondylus größer ist und sich ca. 1,7 cm weiter nach distal erstreckt, müssen die mediale Seite des Tibiaplateaus und der mediale Meniskus einen längeren Weg zurücklegen. Wenn das laterale Tibiaplateau auf die Impressio terminalis (Grenzrinne) trifft, ist die mediale Seite noch nicht am Ende ihres Gleitweges angelangt, sie gleitet weiter und es kommt osteokinematisch zu einer Außenrotation im Knie. Da die laterale Seite immer als erste auf der Grenzrinne aufläuft, ist diese, wie bei der Besprechung des Femurs erwähnt, wesentlich konstanter ausgeprägt.

Die **meniskofemorale Bänder von Humphrey und Wrisberg** werden durch die Innenrotation im Kniegelenk gestrafft. Sie können so eine hintere Schublade in Innenrotation verhindern oder kaschieren.

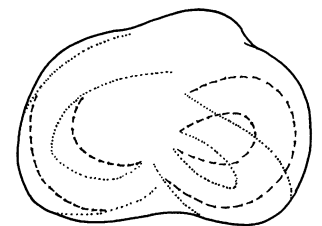


inomt®  
Brills



## MENISKEN (griech. meniskos, mondförmig – engl. „semilunar cartilage“)

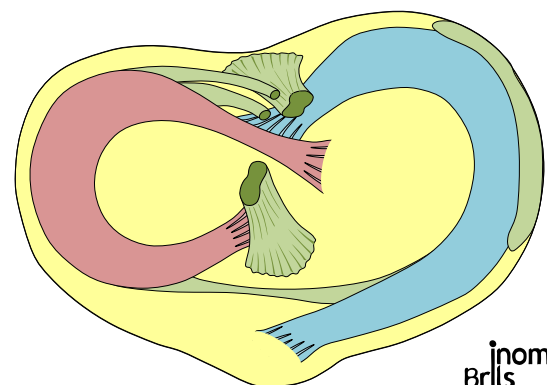

Die keilförmigen Menisken sind nach proximal deutlich konkav und nach distal annähernd plan geformt. Die Menisken sind an ihren Vorder- und Hinterhörnern über kurze, kräftige Bänder aus straffem Bindegewebe im Knochen der Area intercondylaris anterior und posterior verankert. Der mediale Meniskus hat eine Sichelform, der laterale ist kreisförmig. Der Radius des medialen Meniskus ist größer als der des lateralen. Die Breite des medialen Meniskus beträgt normalerweise im hinteren Bereich 14 mm und im vorderen 6 mm. Die Ansätze des lateralen Meniskus liegen im Bereich der Eminentia intercondylaris tibiae nahe zusammen. Die Vorderhörner beider Menisci sind durch das **Lig. transversum genus** miteinander verbunden. An ihrer Basis sind die Menisken mit der Gelenkkapsel verwachsen, **Ligg. coronaria**. Die Basis ist ventral etwa 3 mm und dorsal etwa 5 mm hoch. Der laterale Meniskus ist im Bereich des Recessus subpopliteus nicht mit der Gelenkkapsel verbunden. Über die Gelenkkapsel dringen Blutgefäße und Neuronen bis in das mittlere Drittel der Menisken vor, außerdem erfolgt eine Versorgung über den Knochen an den Verankerungen der Vorder- und Hinterhörner. Im Bindegewebe der Vorder- und Hinterhörner findet man zahlreiche Sensoren und afferente Neuronen. Der mediale Meniskus ist über die Gelenkkapsel mit dem tiefen hinteren Anteil des **Lig. obliquum posterior** (hinteres Schrägband, Lig. collaterale mediale posterius) verwachsen. Das **Lig. meniscofemorale posterius**, **Lig. Wrisberg** (Robert, 1855) verbindet den hinteren Teil des lateralen Meniskus mit der lateralen Seite des Condylus medialis ossis femoris. Das **Lig. meniscofemorale anterius**, **Lig. Humphrey** (Amis et al., 2006) verbindet den hinteren Teil des lateralen Meniskus mit dem hinteren Kreuzband. Das Hinterhorn des lateralen Meniskus ist über die Gelenkkapsel mit der Sehne des M. popliteus verbunden. Der laterale Meniskus ist weiter in seinem dorsalen Bereich unmittelbar mit der hinteren Kapsel sowie mit dem **Lig. popliteum arcuatum** verwachsen. Die große Beweglichkeit und die seltener vorkommenden Verletzungen sind nur dank dem Hiatus popliteus möglich, der dem lateralen Meniskus den nötigen Freiraum bietet. Die Menisken stehen über Meniskopatellare Bänder mit der Patella in Verbindung und werden so durch den M. quadriceps dynamisiert. Die Menisken werden funktionell als transportable Gelenkflächen angesehen. Das Verletzungsmuster der Menisken steht in funktionellem Zusammenhang mit der Ausrichtung der kollagenen Fasern.



Robert F (1855). *Untersuchungen über die Anatomie und Mechanik des Kniegelenkes*. Giessen: Rickert'sche Buchhandlung.

Amis AA, Gupte CM, Bull AMJ, Edwards A (2006). *Anatomy of the posterior cruciate ligament and the meniscofemoral ligaments*. In: *Knee Surgery, Sports Traumatology, Arthroscopy*. 14:257-263.

### Innerer Kollagenfaser-Verlauf



inomt®  
Brills

## FUNKTIONEN DER MENISKEN

### Biomechanisch-kybernetische Funktion

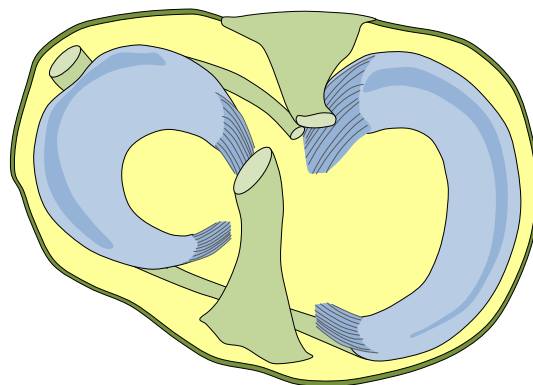
#### Arthrokinematische Funktion

- Verhindern von Rollbewegungen
- Verbesserung der Gleitfähigkeit
- Vergrößerung der osteokinematischen Beweglichkeit
- Vergrößerung der Stabilität
- Hemmschuhwirkung
- Bremskeilfunktion
- Vergrößerung der Belastungsfläche in jeder Gelenkposition
- Verhinderung von Punktbelastungen
- Verteilung des Gelenkdruckes
- Ausgleich der Druckbeanspruchung
- Stoßdämpferfunktion
- Erhöhung der femorotibialen Gelenkkongruenz
- Tibiomeniskofemorale Lastübertragung
- Chondronutritive Funktion
- Chondroprotektive Funktion
- Lubrikation - Gelenkflächenbenetzung
- Synoviaverteilung
- Transportable Gelenkflächen
- Umlenkstelle der Kraftübertragung



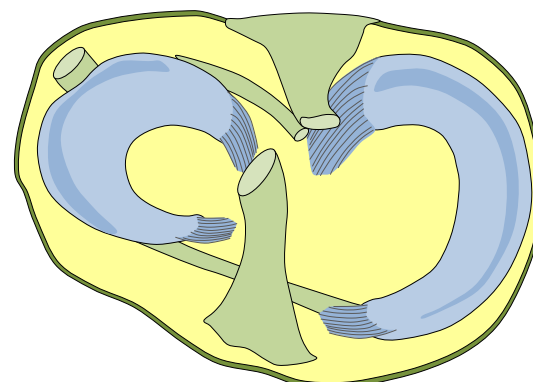
### Neuropropriozeptive-kybernetische Funktion

Normalstellung



inomt®  
Brlls

Flexionsstellung

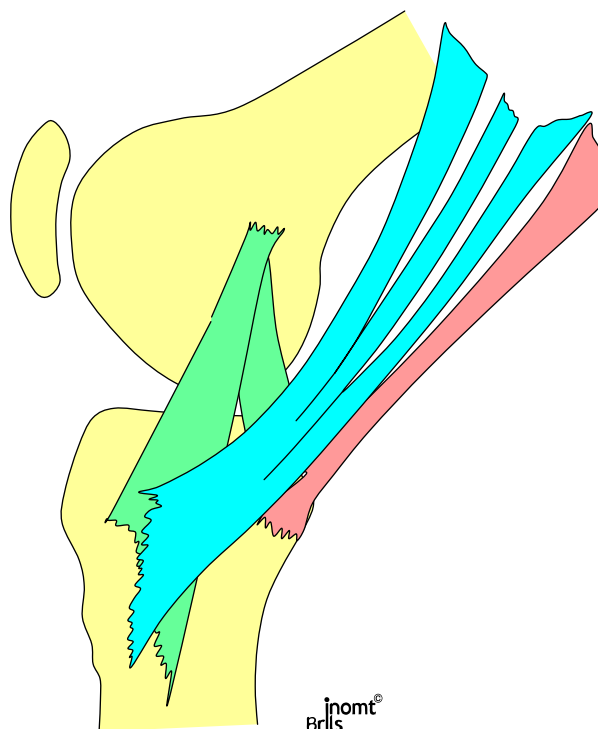


## ZUSAMMENFASSUNG DER HINTEREN KAPSELECKEN

Bei Verletzungen des vorderen Kreuzbandes findet man in 80% der Fälle kombinierte Läsionen im postero-medialen Kapseleck. Eine ähnliche Korrelation besteht zwischen dem hinteren Kreuzband und dem postero-lateralen Kapseleck. Auch hier treten kombinierte Läsionen in etwa 80% der Fälle auf.

## ART. FEMOROPATELLARE – FEMOROPATELLARE KOMPARTIMENT

Die Patella gleitet während Streckung und Beugung des Knies in der femoralen Gleitrinne (**Patellarrinne**) und liegt dabei nie mit ihrer ganzen Fläche auf. Die mediale Gelenkfläche der Patella liegt des Öfteren nicht der medialen Gelenkfläche des medialen Femurkondylus auf, in dem dabei entstehenden Raum findet man dann die **Plica alaris medialis**. Bei voller Extension liegt die Patella wie in einem Becken mit hohen Rändern. Während der Kniebeugung wandert die Patella relativ zum Femur betrachtet nach disto-dorsal. Dabei verlässt sie die ventrale Gleitrinne des Femurs und liegt ab ungefähr 30° Kniebeugung zwischen den beiden Femurkondylen. Die Führung ist hier wesentlich schlechter, bei 30° Flexion und zusätzlicher Außenrotation ergibt sich eine Prädilektionsstelle für **Patellsubluxationen** nach lateral. Diese Patella(sub)luxation erfolgt in der Regel ohne „flake fracture“, einer Abscherung von Knorpel- und / oder Knochenfragmenten der Kondylenkante oder der Crista patellae. Diese „flakes“ entstehen eher bei einer Reposition in Streckung. Die Patellabewegung ist an die Bewegung im Femorotibialgelenk gekoppelt. Die Patella gleitet in der Patellarrinne, wobei die laterale Seite der Rinne unter höherem Auflagedruck steht als die mediale. Der Hauptvektor des M. quadriceps ist auf die Streckung des Knies ausgerichtet. Ein Nebenvektor bildet durch den Q-Winkel (Quadriceps-Winkel) eine nach lateral gerichtete Kraft. Je größer der Q-Winkel wird, um so größer auch die Wirkung auf die Patella nach lateral.



inomt®  
Brils

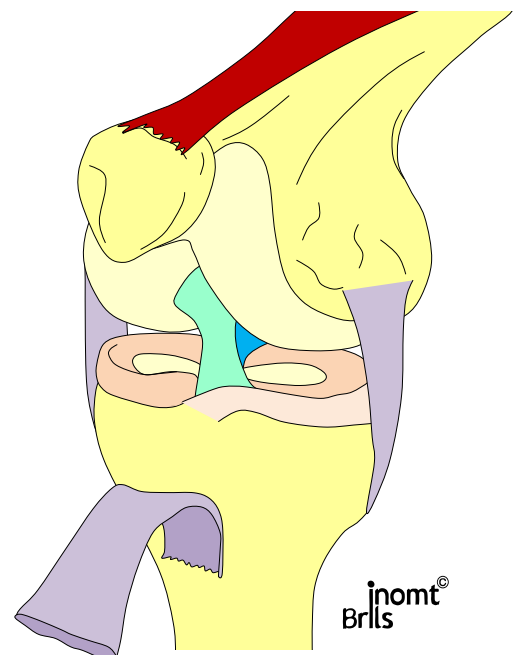
# ANATOMIE IN VIVO UND FUNKTIONELLE ANATOMIE

## KNIEREGION

**ZITAT:**

*Eine wissenschaftliche Studie ergab, dass 31% von den Röntgenologen, die ein Röntgenbild ohne das es Ihnen bekannt war zweimal vorgelegt bekamen, eine andere Diagnose stellten.*

**Mendelsohn, R.S.**  
Geständnis eines abtrünnigen Mediziners.  
Cosmopolitan Books, Chicago



## ANATOMIE IN VIVO

### VENTRALE SEITE:

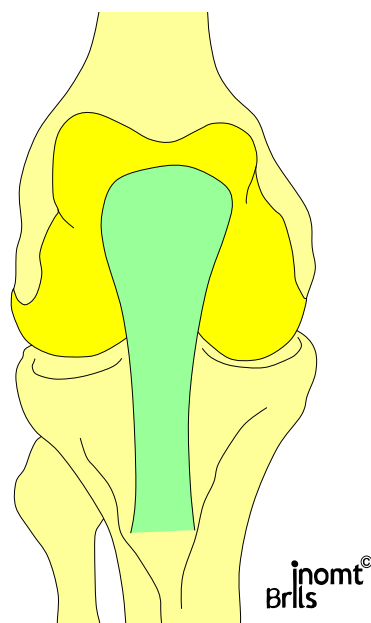
Der Patient sitzt auf der Liege, sein Unterschenkel hängt herab.

Man beginnt damit, die **Patella** einzuzeichnen, wobei man am besten mit der Apex patellae beginnt. Die mediale und laterale Seite lassen sich relativ leicht palpieren. Nur an der oberen, lateralen Kante der Patella muss man aufpassen, um nicht den lateralen Femurkondyl zu tasten. Durch die Kniebeugung liegt die Patella dem Femurkondylus sehr nah an, wobei der Kondylus etwas von der Patella überdeckt wird. Beide Strukturen sind nur durch einen feinen Spalt voneinander zu differenzieren.

Auch die Basis patellae ist gut tastbar, wenngleich sie durch die einstrahlenden **Sehnensfasern des M. quadriceps** nicht so frei zugänglich wie die seitlichen Partien ist. Man geht davon aus, dass etwa 50% der Fasern des Quadriceps in die Patella inserieren und die übrigen darüber hinwegziehen und direkt in das Lig. patellae einstrahlen.

Die nächste für die Palpation wichtige Struktur ist die **Tuberositas tibiae**. Diese findet man direkt unterhalb der Patella an der Tibiavorderkante. Die Tuberositas tibiae lässt sich als sehr feste Knochenrauigkeit spüren. Man versucht die Tuberositas tibiae von ihrer Umgebung abzugrenzen. Vom oberen Rand der Tuberositas aus kann man das **Lig. patellae** palpieren. Beide seitlichen Ränder dieses Bandes werden getastet und bis zu ihrem patellären Ansatz eingezeichnet.

Drückt man von vorne auf das Lig. patellae, sieht man beidseits neben dem Band kleine Vorwölbungen. Diese werden durch die **Hoffa'schen Fettkörper** hervorgerufen, die direkt unter dem Patellaband liegen.



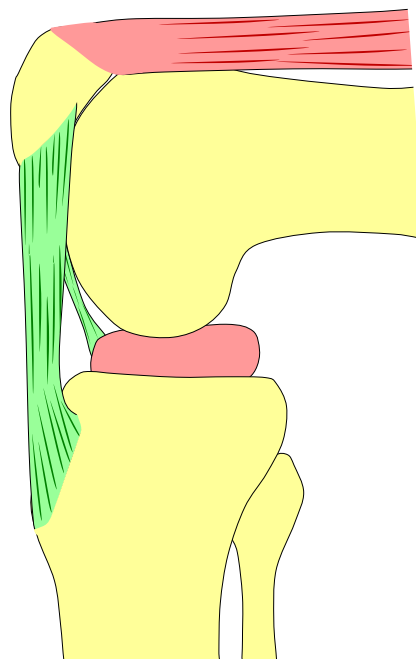
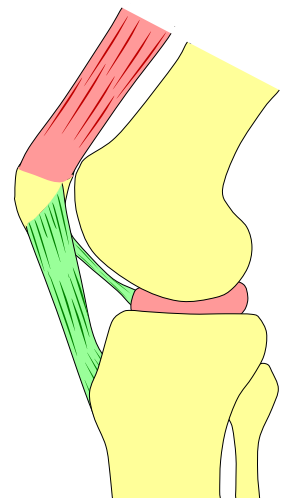
## MEDIALE SEITE:

Um den **medialen Gelenkspalt** zu finden, orientiert man sich zunächst wieder an der Apex patellae. Man tastet etwas unterhalb der Patellaspitze und medial vom Lig. patellae. Da die Tibia im ventralen Bereich etwas nach dorsal abfällt, muss man mit etwas mehr Druck in die Tiefe versuchen, die **proximale Tibiakante** zu tasten. Dieser Kante folgt man nach distal, bis sie nicht mehr vom **Condylus medialis femoris** zu trennen ist. Diesen Kondylus kann man in seinem Verlauf in Richtung Patella tasten. Der Raum zwischen Tibiakante und Femurkondylus ist der mediale Gelenkspalt.

Tastet man in den Gelenkspalt hinein, so spürt man häufig eine faserige Struktur, die neben der Patella verläuft, das **Retinaculum patellae mediale**. Verfolgt man den Gelenkspalt weiter nach dorsal, trifft man auf eine etwas festere Struktur, die Vorderkante des **Lig. collaterale mediale**. Dies ist auch die einzige Stelle, an der dieses Band tastbar wird.

Nun legt man die flache Hand auf den medialen Femurkondylus und lässt sie mit leichtem Druck kreisen. Man kann dann deutlich den **Epicondylus medialis**, der sich als etwa markstückgroße, ovale Knochenspitze darstellt, unter seiner Hand spüren. An der obersten Spitze des ovalen Epikondylus inseriert die bleistiftdicke **Sehne des M. adductor magnus**. Aus diesem Grund wird der proximale Anteil des Epicondylus auch **Tuberculum adductorium** genannt.

Der Epicondylus medialis ist auch der femorale Ansatzpunkt für das **Lig. collaterale mediale**. Es hat eine Länge von etwa 13 cm und eine Breite von etwa 2,5 cm. Es läuft vom Femur über den Gelenkspalt zur Tibia und hat einen Verlauf von proximo-dorsal nach disto-ventral. Über sein Kapselband und die „coronary ligaments“ ist es direkt mit dem medialen Meniskus verwachsen.



inomt®  
Brlls

## LATERALE SEITE:

Wie auf der medialen Seite wird nun das **laterale Tibiaplateau** getastet. Der **laterale Femurkondylus** wird eingezeichnet. Dabei fällt auf, dass der laterale Kondylus unter der Patella verschwindet, während der mediale Kondylus an dieser vorbeiläuft.

Die nächste gesuchte Struktur ist das **Caput fibulae**. Es ist dorso-lateral der Tibia zu finden. Man versucht das Fibulaköpfchen nach allen Seiten abzugrenzen.

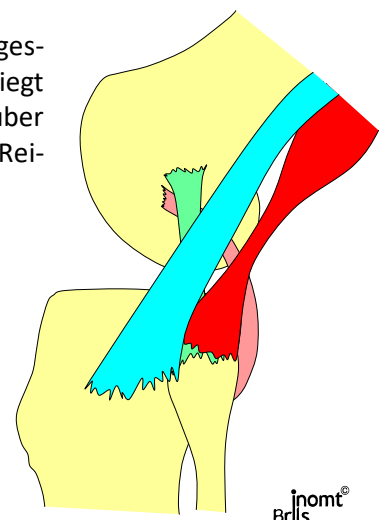
Zwischen Tuberositas tibiae und Fibulaköpfchen liegt, etwas nach proximal versetzt, das sehr deutliche **Tuberculum von Gerdy**, welches dem Tractus iliotibialis als Ansatz dient. Mit der flachen Hand kann man auf der lateralen Seite des lateralen Kondylus den **Epicondylus lateralis** spüren.

Nun werden die Weichteile getastet, die an den knöchernen Strukturen ansetzen. Tastet man den proximo-dorsalen Bereich des Fibulaköpfchens, kann man die deutliche **Sehne des M. biceps femoris** finden. Auch das **Lig. collaterale laterale** hat seinen distalen Ansatz am Fibulaköpfchen, es überquert den Kniegelenkspalt und hat seinen zweiten knöchernen Fixpunkt am Epicondylus lateralis femoris. Am deutlichsten wird es beim „**Viererzeichen**“ tastbar, da es hierbei unter starke Spannung gerät. Es ist kürzer als das Innenband, annähernd bleistift dick und rund. Das laterale Seitenband ist nicht direkt mit dem lateralen Meniskus verbunden, die „coronary ligaments“ haben aber auch auf der lateralen Seite Kontakt mit dem Meniskus. Zwischen Kollateralband und Kapsel läuft noch der M. popliteus zu seinem Ansatz vor dem Epicondylus lateralis.

Der **Tractus iliotibialis** hat seinen tibialen Ansatz am Tuberculum von Gerdy. Er gibt auch sehr starke Fasern zum distalen Femur ab („Kaplan - Fasersystem“), wodurch er als zusätzliches, sicherndes Seitenband wirkt (Lig. femoro - tibiale laterale anterior). Die Abmeißelung des Tuberculum von Gerdy würde sofort eine Varusinstabilität verursachen. Außerdem entsteht eine markante vordere Schublade in Innenrotation. Es handelt sich hierbei um eine erste Stufe der antero-lateralen Instabilität.

Auch die Patella ist über ein Retinakulum mit dem Tractus iliotibialis verbunden. Dieses Retinakulum ist Teil der horizontalen Verspannung der Patella, die auch nach medial erfolgt. Diese horizontale Verspannung ergänzt die Vertikalverspannung durch die longitudinalen Retinakula.

Der Tractus iliotibialis wird am deutlichsten palpabel, wenn der Patient sein gestrecktes Bein in Innenrotation und Abduktion abhebt. Bei gestrecktem Knie liegt der Tractus iliotibialis vor dem Epicondylus lateralis, bei etwa 30° Flexion darüber und in voller Beugstellung des Knies deutlich dahinter. Um die Gefahr der Reibung herabzusetzen, liegt zwischen Tractus und Epikondylus eine Bursa.



inomt®  
Brils

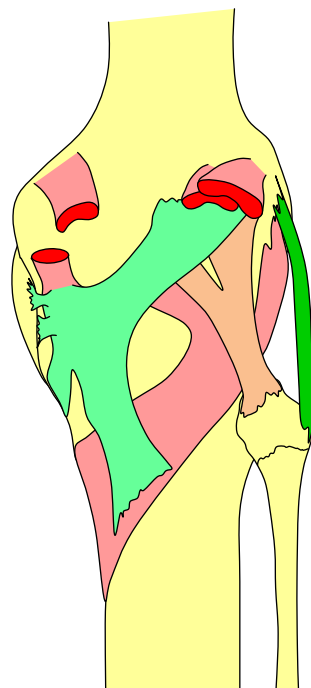
**DORSALE SEITE:**

Der Patient liegt auf dem Bauch, mit leicht angewinkeltem Knie.

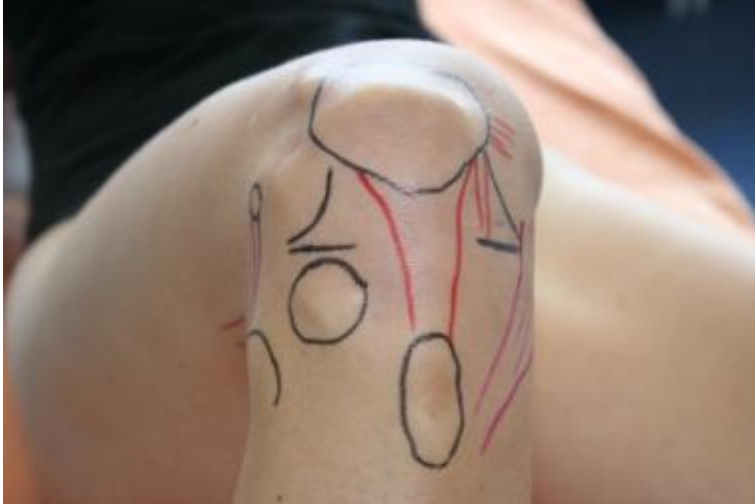Fordert man den Patienten auf, sein Knie leicht zu beugen findet man lateral die deutliche **Sehne des M. biceps femoris**. Medial davon ist meist eine zweite Sehne sichtbar, die zum **M. semitendinosus** gehört. Nicht immer erkennbar, aber deutlich tastbar, liegt noch weiter medial die Sehne des **M. gracilis**. Zwischen diesen beiden Sehnen kann man in der Tiefe die sehr dicke Sehne des **M. semimembranosus** tasten. Die Palpation dieses Muskels erfolgt am besten bei entspannten Hamstrings. Medial neben dem M. gracilis befindet sich der **M. sartorius**, der sich allerdings wesentlich weicher anfühlt, da er in diesem Bereich nicht als Sehne, sondern als fingerdicker Muskelbauch verläuft.

M. semitendinosus, M. gracilis und M. sartorius bilden den **Pes anserinus superficialis**, der im ventralen Bereich der Tibia nur lokalisierbar ist. Seine proximale Begrenzung liegt etwa auf Höhe der Tuberositas tibiae etwas nach medial versetzt. Er ist etwa drei Querfinger des Patienten breit und verläuft schräg nach dorsal.

Der M. semimembranosus bildet mit seinen fünf Ansätzen den **Pes anserinus profundus**. Er setzt mit seiner Hauptsehne an der dorso-medialen Tibiakante, sowie der Faszie des M. popliteus, der dorsalen Kapsel und dem medialen Meniskus an, welchen er während der Kniebeugung nach dorsal zieht. Weiterhin bildet er das **Lig. popliteum obliquum**.



inomt®  
Brils



---

---

---

---

---

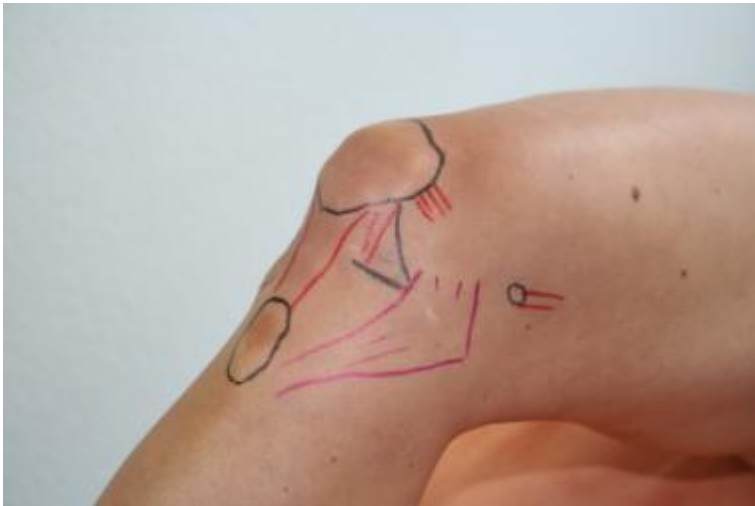---

---

---

---

---



---

---

---

---

---

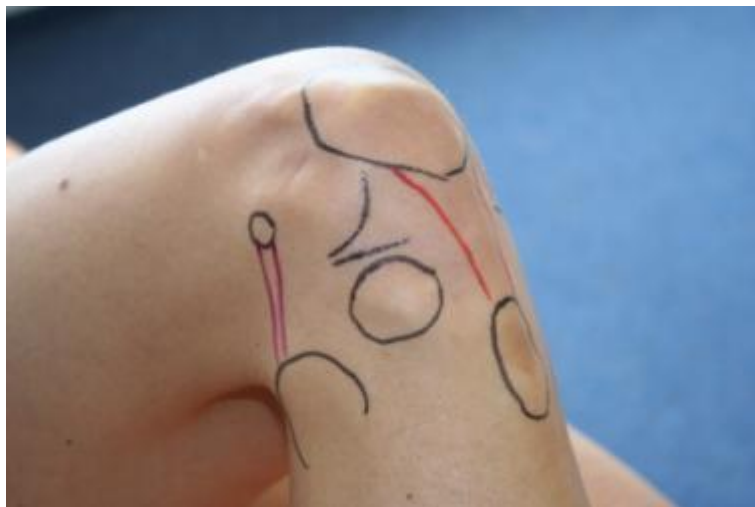---

---

---

---

---



---

---

---

---

---

---

---

---

---

---

# OSTEOKINEMATIK UND ARTHROKINEMATIK KNIEREGION

ZITAT:

*Es fällt immer auf, wenn  
jemand über Dinge  
redet, die er versteht.*

Helmut Käutner

## OSTEO- UND ARTHROKINEMATIK DES KNIEGELENKES

Osteokinematische Bewegung	Arthrokinematik primär	Arthrokinematik sekundär
Flexion Innenrotation Abduktion Adduktion	dorsal	⊕ Quadrantenregel lateral + etwas proximal medial + etwas proximal
Extension Außenrotation Abduktion Adduktion	ventral	⊕ Quadrantenregel lateral + etwas proximal medial + etwas proximal
Außenrotation	⊕ Quadrantenregel	
Innenrotation	⊕ Quadrantenregel	
Adduktion	medial + etwas proximal	
Abduktion	lateral + etwas proximal	

# ASPEZIFISCHE UND SPEZIFISCHE UNTERSUCHUNG KNIEREGION

ZITAT:

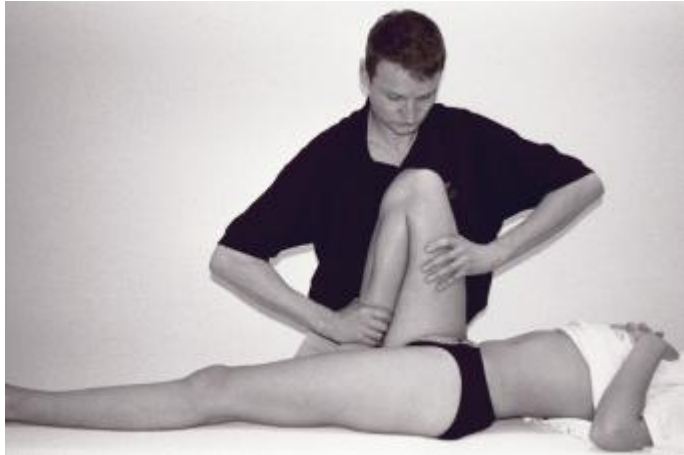*Probleme sind Gelegenheiten  
zu zeigen, was man kann.*

Duke Ellinton

### ASPEZIFISCHE UNTERSUCHUNG

**Vor** jeder Untersuchung am Knie werden zunächst **Temperatur** und **Schwellung** getestet. Da die Untersuchung selbst einen Reiz darstellt, der eine Temperaturerhöhung und einen Minierguß auslösen kann, sollte man diese Tests auch **nach** der Untersuchung des Knies noch einmal **wiederholen** (Miniergusstestung siehe auch Video unter

#### PASSIVE FLEXION



---

---

---

---

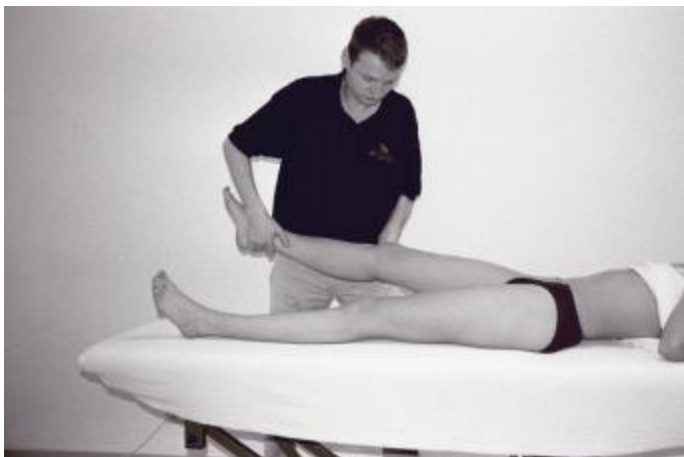---

---

---

---

#### PASSIVE EXTENSION



---

---

---

---

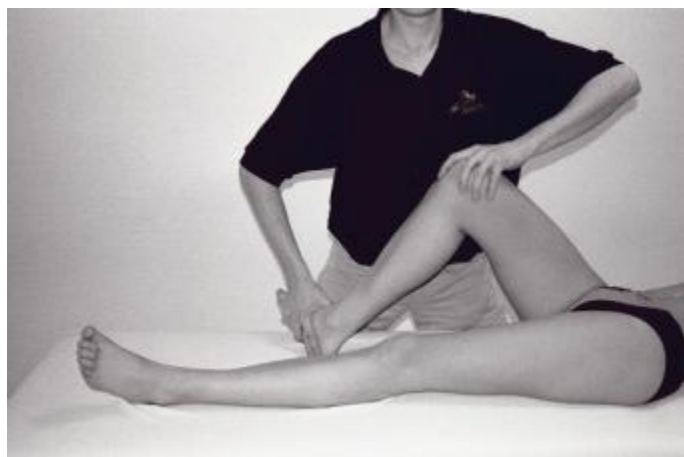---

---

---

---

#### PASSIVE AUSSENROTATION



---

---

---

---

---

---

---

---

**PASSIVE INNENROTATION**



---

---

---

---

---

---

---

---

**PASSIVE VARISIERUNG**



---

---

---

---

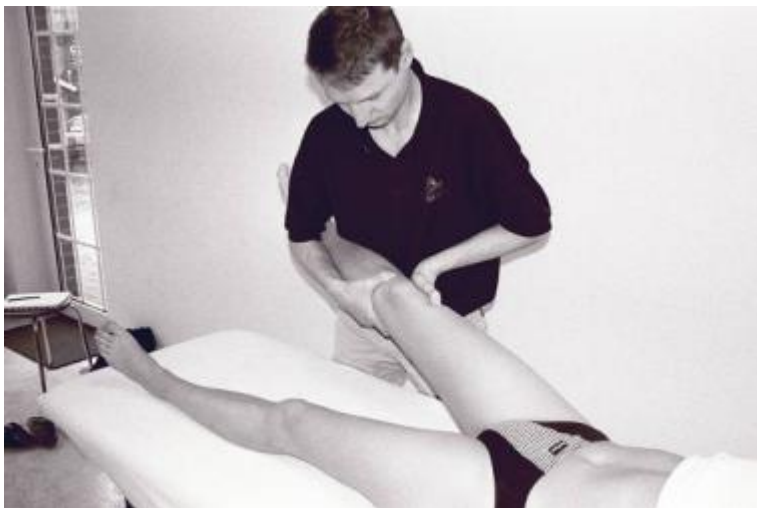---

---

---

---

**PASSIVE VALGISIERUNG**



---

---

---

---

---

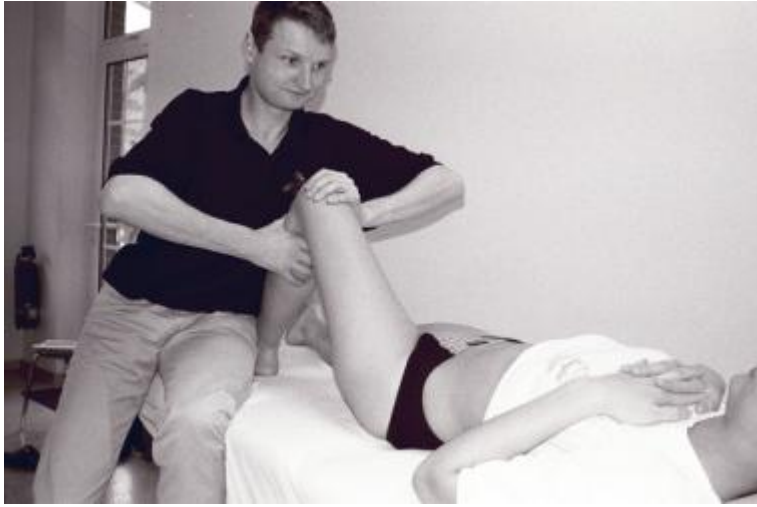---

---

---



**MEDIALVERSCHIEBUNG DER TIBIA/ MEDIALE SCHUBLADE**



---

---

---

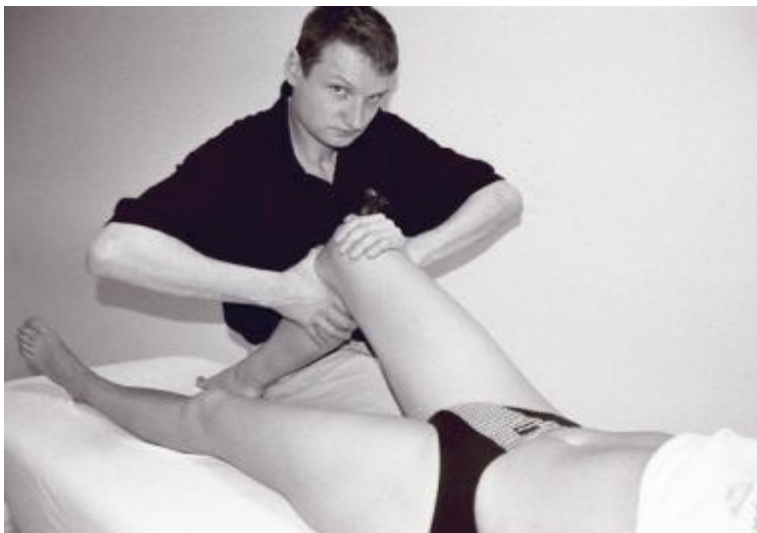---

---

---

---

**LATERALVERSCHIEBUNG DER TIBIA/ LATERALE SCHUBLADE**



---

---

---

---

---

---

---

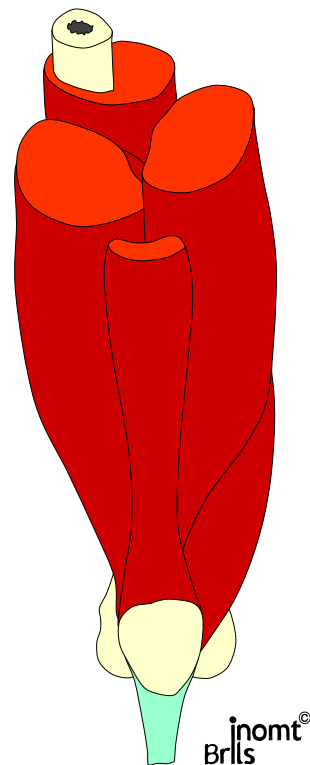


# INTERPRETATION UND PATHOLOGIE KNIEREGION

ZITAT:

*Kunst ist, wenn man's  
nicht kann, denn wenn  
man's kann, ist's keine  
Kunst*

Johann Nestroy



## PATHOLOGIE

Kongenitale Anomalien, Missbildungen, Stellungs- und Formfehler:

Patella

Euplasie = Normale Entwicklung

Fehlformen (Fehlbildung – Fehlentwicklung) wie Dysmorphien, Dysplasien und Dystopien der Patella sind auf Tangentialröntgenbildern der Patella gut zu beurteilen.

Rechteckpatella: Stärke und Tiefe der Patella haben zugenommen, so dass die Patella rechteckig aussieht.

Dystopie der Patella, Patelladezentrierung, Fehllage – Verlagerung  
Die Dystopie kann permanent, rezidivierend oder habituell auftreten.

Horizontale Patelladystopien

Lateralisation, fibulare (Sub)luxation

Medialisation

Vertikale Patelladystopien

Hochstand der Patella, Patella alta (z. B. nach Ruptur des Lig. patellae, ischämischer Knochennekrose der Tibiaapophyse – **Mb. Osgood-Schlatter**)

Tiefstand der Patella, Patella baja (profunda)

Die **Haglund-Delle** an der dorsalen Fläche der Patella wird nicht als Pathologie betrachtet, sie ist die morphologische Anpassung an eine hohe Biegespannung der Patella und kommt vor allem bei flachen und langen Kniescheiben vor.

Der **Outerbridge-Kamm** ist ein ab und zu vorzufindender knorpeliger oder knorpelig-knöcherner Kamm am medialen Rand der Trochlea. Er kann sich bis zu 6mm erheben und so ein Reibungsareal verursachen, welchem bei der Chondromalazieentstehung eine Bedeutung zukommt. Sehr selten tritt dieser Outerbridge-Kamm auch an der lateralen Seite auf. *Outerbridge 1964*

### Patellae partitae, Patella bipartita, tripartita oder multipartita

Die Patellaverknöcherung geht von verschiedenen Ossifikationszentren aus, findet die Verschmelzung der Zentren nicht vollständig statt, kommt es zu einer geteilten Kniescheibe. Diese sind abzugrenzen von Frakturen und Pseudoarthrosen.

### Osteopathia patellae juvenilis Larsen – Johansson (**Sinding-Larsen-Johansson**) Ischämische Patellaspitzennekrose

### Hypoplasien, Aplasien der Patella

Patella parva = Diagonaldurchmesser bei  $< 40$  mm, bei E  $< 35$  mm.

Patella magna = Diagonaldurchmesser bei  $> 55$  mm, bei E  $> 50$  mm. *Hepp 1982*

### Chondromalacia patellae

Morphologischer Terminus für einen Proteoglykanverarmung des Gelenkknorpels  
*Mohr 1984*

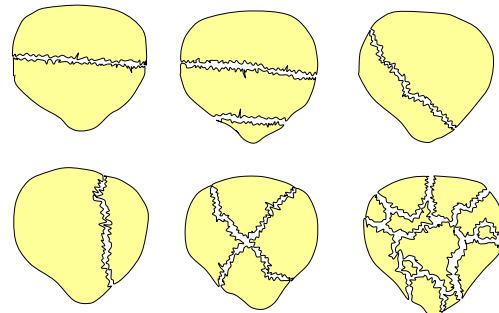
### Chondropathia patellae

Klinisches Bild einer Chondromalazie, mit Retropatellarschmerzen vor allem unter forcierter Flexion des Kniegelenks und mit einem Gelenkerguß (Hydrops) als Folge der Synovialitis chondrodetrítica.

Pathogenetische Kettenreaktion: Chondromalazie – Chondropathie – Arthrose

### Femoropatellararthrose

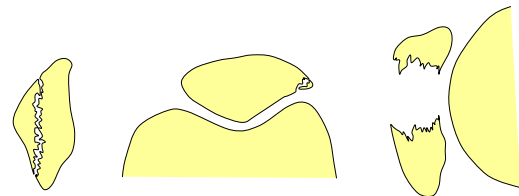
#### Patellafrakturen



### Fehlstellung des Kniegelenkes

#### Angeborenen Kniegelenksverrenkungen:

1. Genu recurvatum congenitum
2. Subluxatio genus congenita
3. Luxatio genus congenita



### Trochleadysplasien

## INTERPRETATION

Die Trennung zwischen kontraktile und inerten Pathologien ist am Knie schwierig. Es gibt in der Umgebung des Kniegelenkes etwa 30 Bursen, die isometrische Tests positiv machen können. Gleiches gilt auch für die beiden Menisken.


### Übersicht:

#### A. Inerte Strukturen

1. Kapselmuster  
Einschränkung von Flexion und Extension im Verhältnis 3 : 1
2. Kein Kapselmuster, aber Einschränkung
3. Pathologien mit völliger Beweglichkeit
4. Ligamentäre Affektionen ohne Instabilität

#### B. Instabilitäten

#### C. Kontraktile Strukturen



inomt®  
Brlls

## A INERTE STRUKTUREN

### A.1 KAPSELMUSTER

Bei fast allen Affektionen des Kniegelenks können entzündliche Veränderungen auftreten, welche von einem Kapselmuster sowie Gelenkergüssen und Überwärmung begleitet sind. Diese Gelenkergüsse können verschiedene Ursachen haben, so unterscheidet man z. B. blutige, seröse, trüb - seröse, fibrinöse Ergüsse etc.

**Hydrops:** Ein Hydrops ist ein aus Synovia gebildeter Gelenkerguß, der bei Überlastung oder Traumen gebildet wird, um das Gelenk zu schützen („**innere Schienung**“). Dies geschieht zum einen durch die rein mechanische Spannungserhöhung der kollagenen Strukturen (Gelenkkapsel und Kapselbänder) und zum anderen durch die gesteigerte propriozeptive, arthrokinematische Aktivität. Solche Gelenkergüsse gibt es in den verschiedensten Ausprägungen von „Mini“- bis „Maxiergus“. Therapeutisch sollte man nicht den Erguß, sondern dessen Ursache behandeln.

**Hämarthros:** Darunter versteht man eine Einblutung ins Gelenk, der nicht unbedingt ein starkes Trauma vorausgehen muss. Es kann ebenso gut durch ein Bagatelltrauma oder auch spontan, durch Platzen eines Gefäßes, entstehen. Es bildet sich ein starker, sehr schnell entstehender Erguß, mit deutlichem Kapselmuster. Um Knorpelschäden zu vermeiden, sollte möglichst schnell eine **Punktion** des Gelenkes durchgeführt werden. Außerdem sollte das Gelenk zunächst geschont werden. Eine echte Ruhigstellung über einen längeren Zeitraum ist jedoch zu vermeiden.

Eine sichere Trennung von Hämarthros zu Hydrops ist nur durch Punktion möglich. Fehlt nach einem starken Trauma ein Hämarthros, so darf man nicht vergessen, dass sich der Gelenkerguß bei einer Kapselruptur, der Schwerkraft folgend, in die Weichteile des Unterschenkels verteilen kann. Man spricht hierbei vom „**trockenen Kniegelenk**“.

Eine Arthritis tritt als Folge einer Gelenkschädigung auf, die Membrana synovialis reagiert hierauf mit Hyperämie, Exudation, zelluläre Infiltration und Proliferation. Dadurch entstehen ein Gelenkerguß, kapsuläre und periartikuläre Ödeme, Wucherungen der Membrana synovialis und Verdickungen der Membrana fibrosa.

### A.1.1 ARTHRITIDEN

#### TRAUMATISCHE ARTHRITIS

In der Anamnese liegt ein Trauma vor, welches nicht gravierend gewesen sein muss. Auch durch eine reine Überbelastung („Skifahren“) kann eine leichte traumatische Arthritis entstehen, die allerdings auch in kürzester Zeit wieder verschwindet. Sie ist begleitet von einem Gelenkerguß unterschiedlichsten Ausmaßes und Hyperthermie.

#### SEPTISCHE ARTHRITIS, PYOGENE GONARTHRTIS

Es treten deutliche Entzündungszeichen (Rubor, Calor, Dolor, Tumor) auf. Häufig ist diese Pathologie von Fieber begleitet, sie kann durch äußere Faktoren, z.B. Infektion nach Spritzen ins Kniegelenk, aber auch durch innere Streuung von Erregern, auftreten. Bekannt hierfür sind Infektionen durch eitrige Tonsillitis oder vereiterte Zähne.

Auch andere Formen von Arthritiden können ein Kapselmuster verursachen:

#### RHEUMATOIDE ARTHRITIS

##### MONOARTIKULÄRE RHEUMATOIDE ARTHRITIS

Die **sympathische Arthritis** ist eine sterile, nichteitrige Arthritis, die normalerweise als Folge eines im subchondralen Knochen sitzenden pathologischen Prozesses auftritt. Der Name ist verwirrend, da sie nichts mit dem sympathisch vegetativen Nervensystem zu tun hat. Sie zeigt das „in Mitleidenschaft gezogen Sein“ der Membrana synovialis bei primären Knochenerkrankungen an (sym-pathisch = mit-leidend).

Die **Wachstumsarthritis** ist eine Kombination von Arthritis und Wachstumsvorgängen. Dieses Nebeneinander eines pathologischen und eines physiologischen Prozesses, löst Entwicklungs- und Wachstumsstörungen aus.

Die seltene **palindrome Arthritis** (παλιω= Wiederum, δρομοξ = Lauf) verläuft meistens monoartikulär. Sie tritt plötzlich anfallsartig, in unregelmäßigen Zeitintervallen rezidivierend auf und hält nur Stunden oder maximal wenige Tage an.

#### IDIOPATHISCHE ARTHRITIS

## A.1.2 ARTHROSE

Die Arthrose im Kniegelenk wird in eine **Femoropatellararthrose** und eine **panartikuläre Gonarthrosis deformans** unterschieden. Weiter gibt es noch die **Tibiofibulararthrose**. Die arthrotischen Änderungen findet man wesentlich häufiger im medialen femorotibialen Kompartiment als im lateralen. Häufig findet sich präarthrotische Deformitäten, dann handelt es sich um eine **sekundäre Arthrose**. Die **primäre Arthrose** ist ein normaler Alterungsprozess. Konstitutionelle Knorpelminderwertigkeit oder zu wenig Bewegung und Belastung im jugendlichen Alter und auch später sind prädisponierende Faktoren einer primären Arthrose. Ein andauerndes Missverhältnis zwischen Belastung und Belastbarkeit des Gelenks und des Gelenkknorpels verursacht eine primäre Arthrose. Zu wenig Belastung ist mindestens genau so pathogenetisch wie einseitige repetitive Belastungen oder andauernde Überbelastungen. Es entsteht eine **reaktive Synovialitis** (Synovialitis chondrodetrítica), die durch kleine abgeschliffene Knorpelteilchen (Knorpeldetritus) angefacht und unterhalten wird.

**Genu valgum arthroticum** und **Genu varum arthroticum** bedeuten, das entweder durch eine Varus- oder Valgusstellung eine Arthrose entsteht oder das durch ungleichmäßige Gelenkspaltverschmälerungen durch die Arthrose eine Varus- oder Valgusstellung entsteht.

Beim **Genu laxum arthroticum** ist eine sekundäre Arthrose durch eine Hypermobilität oder Instabilität entstanden.

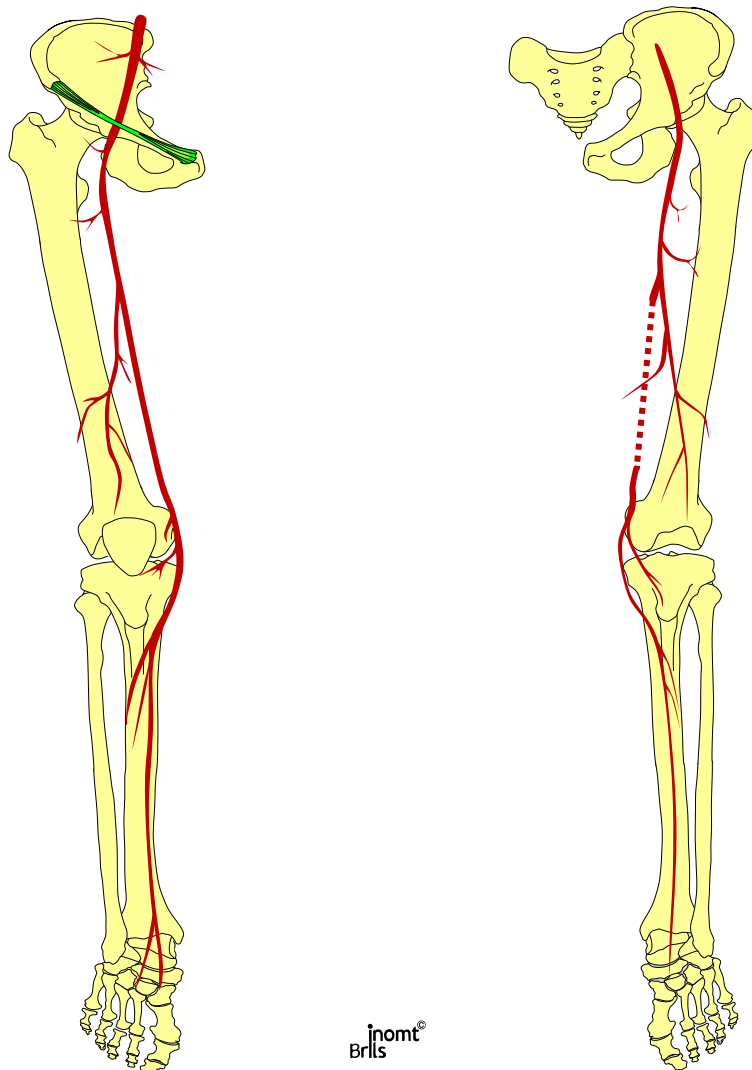
Die Gonarthrose wird von einem starken Kapselmuster begleitet, wobei vor allem die Einschränkung der Extension Schwierigkeiten im täglichen Leben bereitet.

Arthrose ist eine der am häufigsten in der Praxis gestellten Diagnosen. Die beiden Hauptsymptome sind Schmerz und Bewegungseinschränkung. Bei den Patienten ist der **Schmerz** vordergründig, jedoch ist er ein Geschehen, welches **von Sensorenmeldungen abhängig** ist. Dies stellt den hier zu finden **großen Widerspruch** dar, **da Gelenkknorpel keine nachgewiesenen Sensoren besitzt**. So kann die vordergründige Symptomatik, der Schmerz des Patienten, nicht primär durch die Degeneration des Knorpels verursacht sein. Die Gelenkknorpeldegeneration löst einen **algogenen arthrotischen Reizzustand** aus. Otte (1983): Nozisenoren in der Gelenkkapsel lösen sowohl reflektorisch eine muskuläre Dysbalance sowie sympathisch vegetative Reflexe aus. Diese vegetative Efferenz in das Gelenk beeinflusst die Durchblutung und damit die Trophik, weiter die Sensorenempfindlichkeit, die Bindegewebsspannung, wie auch die vegetative Muskelspannung. Wie jedes andere Gewebe unterliegt auch der Gelenkknorpel stetigen Auf- und Abbauprozessen. Die **Degeneration des Knorpelgewebes** ist also eine **physiologische Erscheinung**. Die im Alter geringer werdenden Aufbauprozesse wirken sich am ehesten auf die Zusammensetzung der Matrix im Knorpelgewebe aus. Diese **Matrix** ist vor allem durch die Anwesenheit von Fasern, Proteoglykanen und Glykoproteinen (Hyaluronsäure, Chondroitinsulfat u.a.) bestimmt. Die Aufgabe der Proteoglykane sind einerseits die Wasserbindungsfähigkeit und andererseits bestimmen sie die Lage der kollagenen Fasern im Knorpel.

Die **turn over time (turn over rate)** der **Hyaluronan** (alte Bezeichnung Hyaluronsäure) beträgt in etwa **2 bis 4 Tage**, andere sulfatierte Glykosaminoglykane haben eine turn over time von 7 bis 10 Tagen. Auch das Kollagen unterliegt solchen Abbauprozessen, die Halbwertszeit der **Kollagen 1 Fasern** beträgt dagegen **300 bis 500 Tage**, die der meisten **Kollagen 2 Fasern** je nach Autor zwischen (80) **90 bis 120 (200) Jahre!**

Durch den Wasserverlust der Matrix wird die **Viskoelastizität des Knorpelgewebes** geändert, der Knorpel wird weicher und lässt sich stärker verformen. Bei Kompression werden die kollagenen Fasern stärker verschoben und die auftretenden Kräfte können schlechter absorbiert werden, so dass die Oberfläche anfälliger für Rissbildungen wird. Das kollagene Netzwerk kann nun weniger Gegen- druck gegen das Proteoglykanengel aufbauen und nimmt mehr Wasser auf. Es kommt zu Aufquellungen an der Gelenkoberfläche, ein Fortschreiten dieses Prozesses führt zur vermehrten Degeneration des Knorpels.

Die erhöhten Druckbelastungen auf den **subchondralen Knochen** führen es zu einer erhöhten Aktivität der Osteoblasten und es zeigen sich Sklerosierungser- scheinungen in diesem Bereich. Es kommt zu Randzackenbildungen, im fort- geschrittenen Stadium finden sich dann Zystenbildungen im Knochen.



inomt®  
Brills

## PRÄDISPONIERENDE FAKTOREN FÜR DIESEN MATRIXVERLUST SIND :

Immobilisation des Gelenkes (länger als 4 Tage)

Entlastung, da die Ernährung des Gelenkknorpels nicht durch direkte arterielle Versorgung gewährleistet ist, sie erfolgt über die Synovialflüssigkeit, deren Transport nicht nur über einfache Diffusion geschieht, sondern auch durch Konvektion, die von intermittierenden rotatorischgleitenden Druckbe- und -entlastungen abhängig ist.

PH - Wertveränderung im Gelenk

Temperaturveränderung im Gelenk

Eintritt von Plasmaproteinen (Exsudation oder Diffusion aus dem Blut)

Veränderung im Mineralhaushalt

Vermehrte Hyaluronidase

Wir möchten nochmal darauf hinweisen, dass **Arthrose ein physiologisches Geschehen** darstellt, welches eine normale Reaktion des Körpers auf eine veränderte Situation ist. Kommt es zur **pathophysiologischen Beschleunigung** dieser Prozesse nur in einem kleinen Teilabschnitt des Körpers, so kann dies zur Schmerzsymptomatik führen.

Jetzt stellt sich die Frage, weshalb wir bei manchen Arthrose-Patienten Schmerzen finden, obwohl Arthrose ein Knorpelgeschehen ist und wir erfahren haben, dass Knorpel nicht nozizeptiv innerviert wird.

Durch die oben beschriebene **veränderte Gelenkoberfläche** kommt es zu einer völlig **veränderten Kinematik**. Das normalerweise vorhandene Gleitverhalten wird teilweise durch Rollen ersetzt. Die durch die arthrotischen Veränderungen verursachten modifizierten Gelenkoberflächebedingungen favorisieren das Rollen, wodurch es zu **lokalen Überstrapazierungen** in der Gelenkkapsel und zu Punktbelastungen des Gelenkknorpels kommt. Dies ruft **Entzündungsreaktionen** in der Gelenkkapsel hervor. Da die Membrana fibrosa im Gegensatz zur Membrana synovialis reichlich innerviert ist, kommt es zur Reizung von Nozizsensoren und damit zur Schmerzbildung. Der Circulus virtuosus (Teufelskreis) ist in Gang gesetzt. Eine zweite potentielle nozizeptive Quelle ist der subchondrale Knochen. Eine dritte Ursache für die Schmerzentstehung finden wir in der muskulären Dysbalance. Es kommt zur lokalen Überbelastung und somit zu Tendopathien, insbesondere im Bereich der tenoperiostalen Übergänge. Diese Dysbalancen lassen sich nicht nur an dem betroffenen Gelenk beobachten, sondern betreffen ganze kinesiologische Ketten, in denen nun pathologische stereotype Bewegungsmuster ablaufen.

Aus den obengenannten Schmerzursachen läßt sich die Therapie ableiten.

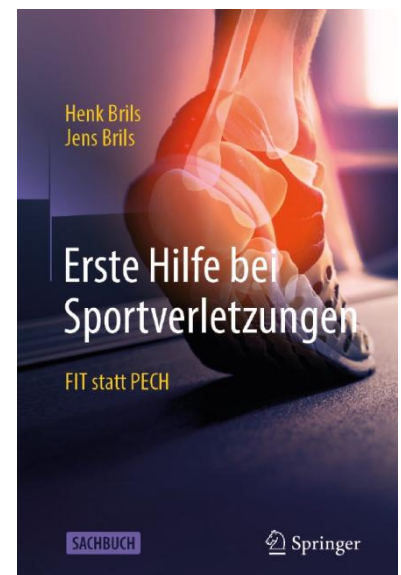## THERAPIE :

Das Ziel der Therapie muss sein, auf alle veränderten Faktoren Einfluß zu nehmen. Die Verbesserung der Ernährungssituation im Gelenk erfordert, die Resorptionsfähigkeit der Gelenkkapsel zu verbessern. Hierzu bietet sich die Traktionsbehandlung der Manuellen Therapie an, eine leichte Traktion entfaltet die Membrana synovialis und führt zu einer Resorptionsverbesserung. Darüber hinaus bewirkt die Traktion durch die mechanozeptiven Reize auf die Membrana fibrosa eine Schmerzlinderung (Gate-Control).

Die Traktionsbehandlung wird mit einer intermittierenden rotatorisch-gleitenden Kompressions-Mobilisationsbehandlung kombiniert. Diese führt zur mechanischen Verbesserung des Gleitverhaltens und zu einem verbesserten propriozeptiv-kybernetischen Meldeverhalten der Membrana fibrosa und darüber zu einer verbesserten arthro-kinematischen Steuerung des Gelenkes. Dies ist eine Voraussetzung für das koordinative muskuläre Training. Auch die muskuläre Situation spielt bei der Behandlung des Patienten eine wichtige Rolle, die veränderten Bewegungsabläufe führen bei Patienten häufig zu tendomyotischen Überlastungssyndromen. Diese Tendopathien sind häufig die ersten Schmerzverursacher bei arthrotischen Gelenken (Anlaufschmerz). Solche Tendopathien können mit lokalen Behandlungen, z.B. Dehnungen, Querdehnungen, Dekontraktionen, Querfriktionen und Periostmassage behandelt werden. Ein weiterer Teil der muskulären Therapie besteht darin, Einfluß auf den Reflextonus zu nehmen. Gute Möglichkeiten bieten die Triggerpunkt-Behandlungen, Ya-Ya Techniken und Interventionen an den sympathisch-vegetativen Segmenten. Über neurophysiologische Behandlungstechniken wird Einfluß auf die kinesiologischen Ketten genommen.

Hier darf nicht vergessen werden, mit den Patienten auch in geschlossenen belasteten Ausgangstellungen zu trainieren, nicht nur um die Koordination zu verbessern, sondern auch um Ernährungs- und Erhaltungsreize auf den Gelenkknorpel zu setzen.

Ein sehr wichtiger Faktor der Arthrosebehandlung ist, nach dem Ernährungsverhalten des Patienten zu fragen. Ohne auf diesen Punkt zu weit eingehen zu wollen, sei erwähnt, dass häufig das Trinkverhalten ausschlaggebend für den Behandlungserfolg ist.



## A.2 KEIN KAPSELMUSTER

### A.2.1 CORPUS LIBERUM

Der Patient gibt anamnestisch spontan auftretende Blockierungen des Kniegelenkes, mit plötzlich einschließendem, stechendem Schmerz an, wodurch ein Wegsacken des Knies verursacht werden kann („Giving-Way-Phänomen“). Es kann eine Bewegungseinschränkung auftreten, wobei typischerweise nur eine Bewegungsrichtung betroffen und das Endgefühl pathologisch verändert sind.

In der Basisfunktionsuntersuchung können auch mediale und laterale Verschiebung der Tibia schmerzhaft sein. Häufig wird diese Pathologie durch einen Gelenkerguß begleitet, der auch blutig sein kann (Meniskusaffektionen).

Häufige Ursachen für Corpora libera sind:

- Meniskusaffektionen
- Gonarthrose
- Osteochondrosis dissecans (**Mb. König**)
- Osteochondromatosis

### A.2.2 MENISCUSAFFEKTIONEN

Der Meniskus ist eine zwischen Tibiaplateau und Femurkondylen gelegene Hilfsrichtung. Der histologische Bau der Menisken ist uneinheitlich, es existieren drei verschiedene Gewebsarten, die fließend ineinander übergehen. Lateral an den ligamentären Verbindungsstellen findet man ein straffes faseriges Bindegewebe, welches reichlich mit Blutgefäßen und Nerven versorgt ist. Der mittlere Bereich hingegen weist vor allem faserknorpelige Anteile auf, die oberflächennah noch durchblutet sind.

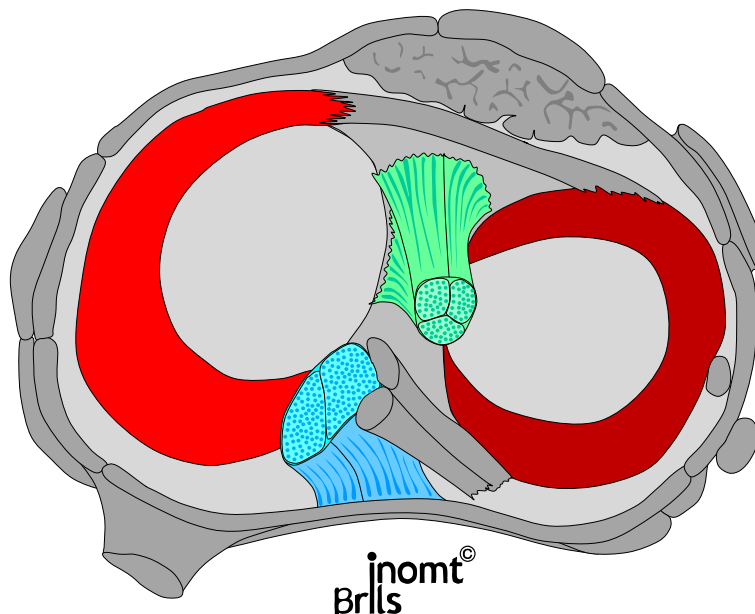
Der innere Bereich besteht aus reinem hyalinem Knorpel, der frei von Gefäßen und Nerven ist. Die arterielle Versorgung des medialen Meniskus erfolgt über das Gefäßnetz, das vom Ramus articularis der A. genus descendens und der A. genus superior medialis genus gebildet wird. Der laterale Meniskus wird über die A. inferior lateralis genus versorgt. Der dorsale Bereich wird durch die A. poplitea direkt versorgt. Im zentralen Bereich werden beide Menisken aus dem perimeniskalen Randnetz aus Verzweigungen der A. media genus versorgt.

Ventral verbindet das Lig. transversum beide Menisken miteinander. Die Fixation weist grundsätzliche Unterschiede zwischen medialem und lateralem Meniskus auf. Während der laterale Meniskus hauptsächlich im Vorder- und Hinterhornbereich fixiert wird, finden sich beim medialen Meniskus zusätzlich kräftige Verbindungen über die Ligg. coronaria zu den Knochen und dem medialen Kollateralband.

Die Mobilität der Menisken ist von der Bewegung der Femurkondylen abhängig. Hierbei findet nicht nur eine Verschiebung auf dem Tibiaplateau, sondern auch eine Formveränderung der Menisken statt.

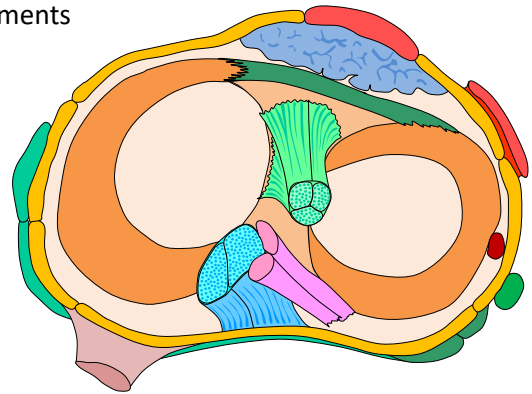
Die Menisken bewegen sich bei Knie-Flexion nach dorsal und bei Extension nach ventral. Bei Innenrotation bewegen sich der mediale Meniskus nach ventral und der laterale nach dorsal. Bei Außenrotation bewegen sich der mediale Meniskus nach dorsal und der laterale nach ventral. Diese Bewegungen werden sowohl durch die Schubbewegungen der Femurkondylen, als auch durch den Zug verschiedener sie dynamisierender Muskeln und Bänder verursacht. Dies sind an der ventralen Seite der M. quadriceps femoris, an der dorso-medialen Seite der M. semimembranosus, dorso-lateral M. popliteus, M. biceps femoris und der Tractus iliotibialis. Auch die beiden Kreuzbänder und das Lig. transversum genu dynamisieren die beiden Menisken.

Der mediale Meniskus wird aufgrund der vermehrten Bewegung des medialen Tibiaplateaus bei Rotation und seiner stärkeren Fixation häufiger verletzt als der laterale. Da die „coronary ligaments“ für die Fixation der Menisken sorgen, kommt es bei Rotationstraumen zwangsläufig primär zu Verletzungen dieser Ligamente. Bei Verletzungen der Menisken gibt es eine gewisse Progressivität:



Verletzungsreihenfolge bei Aussenrotations - Valgusträumen :

1. Lig. meniscotibiale mediale
  2. Lig. meniscofemorale mediale
  3. Lig. collaterale mediale
  4. Medialer Meniskus
  5. Kapsulo - ligamentäre Strukturen
- ⇒ coronary ligaments



Bei **Meniskusverletzungen** unterscheidet man u. a.:

Korbhenkelriss (longitudinale Ruptur). Diese Form der Verletzung kommt überwiegend im medialen Bereich vor.

inomt®  
Brils

Vorder- oder Hinterhornriss.

Bei der **Basis Funktionsuntersuchung** können folgende Tests positiv sein:

Flexions- und Extensionseinschränkung mit pathologischem Endgefühl.

Medial- und Lateralverschiebung der Tibia

Passive Rotationen: Außenrotation ⇒ medialer Meniskus  
Innenrotation ⇒ lateraler Meniskus

Isometrische Flexion + isometrische Innenrotation (Innen- oder Außenmeniskus)

Isometrische Extension (Innen- oder Außenmeniskus)

Passive Valgisierung

Anamnestisch wird oft ein relativ schmerzfreies Blockierungsgefühl angegeben. Aus dem Unfallhergang lassen sich Vermutungen auf die betroffene Seite herleiten. Dies ist wichtig, da auch der laterale Meniskus Schmerzen an der medialen Seite hervorrufen kann.

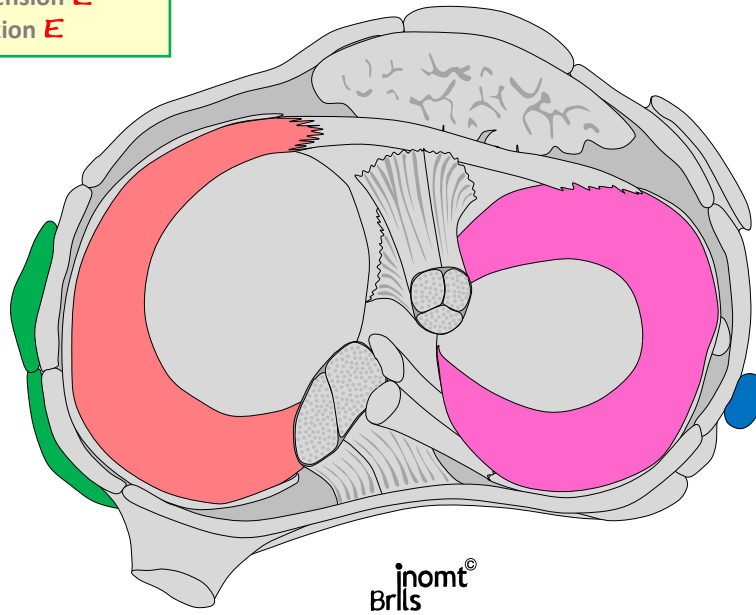
Da es keinen hochgradig zuverlässigen Meniskustest gibt, kann eine Meniskusaffektion mit Sicherheit nur durch diagnostisch bildgebende Verfahren, wie z. B. Kernspintomographie, feststellen. Von einer diagnostischen Arthroskopie sollte wegen der damit verbundenen Gelenkschädigung Abstand genommen werden.

Bei akuten Meniskusverletzungen kann durch eine Manipulation die Blockierungsserscheinung beseitigt werden. Rezidivierende Probleme können allerdings nur operativ behoben werden.

SCHEMA

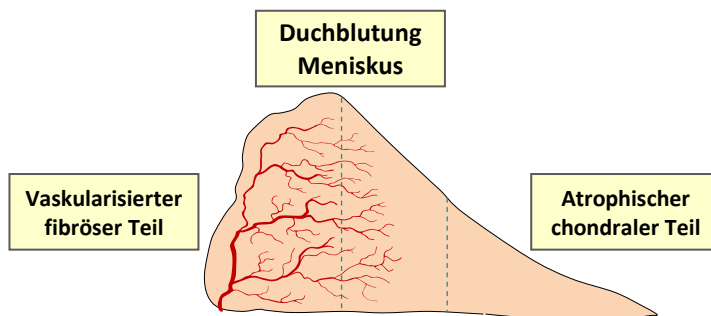
- Lig. collaterale mediale**
- Passive Valgisierung ⚡  
Passive Außenrotation ⚡
- Ventrale Verklebung  
Passive Extension **E**  
Passive Flexion **E**

- Lig. collaterale laterale**
- Passive Varisierung ⚡  
Passive Außenrotation ⚡



- Medialer Meniskus**
- Ligg. coronaria  
Passive Außenrotation ⚡  
Passive Valgisierung ⚡
- Dislokation  
Passive Flexion **E** ⚡  
Passive Extension **E** ⚡  
Med./Lat. Verschiebung ⚡  
Isometrische Flexion / IR ⚡

- Lateraler Meniskus**
- Ligg. coronaria  
Passive Innenrotation ⚡
- Dislokation  
Passive Flexion **E** ⚡  
Passive Extension **E** ⚡  
Med./Lat. Verschiebung ⚡  
Isometrische Flexion / IR ⚡



### A.2.3 PLICA SYNDROM

Die Plicae sind rudimentäre embryonale Septen von sehr weicher, fettähnlicher Konsistenz. Sie gehören zu den embryonalen Relikten des Knies und verstärken das Corpus adiposum infrapatellare.

Es können fünf Plicae im Kniegelenk gefunden werden:

1. Plica suprapatellaris, Relikt des Septums zwischen ursprünglich getrenntem Recessus suprapatellaris und Kniegelenkshöhle. 75% der Erwachsenen besitzen eine suprapatellare Plica (Pipkin, 1950).
2. Plica alaris medialis, entspringt dem medialen Rand der Patella und der Hofmann'schen Fettkörper.
3. Plica parapatellaris medialis, Plica mediopatellaris (Mediopatellarfalte), diese entspricht einer hyperplastischen und vorgewölbten Plica alaris medialis. Sie findet sich bei ungefähr 50% der Erwachsenen (Boven et al., 1983 ; Lingg und Hering, 1984).
4. Plica alaris lateralis, entspringt dem lateralen Rand der Patella und der Hofmann'schen Fettkörper.
5. Plica infrapatellaris, verläuft ventral und parallel zum vorderen Kreuzband.

Nach einem Trauma oder bei (sportlicher) Überlastung kann an den Plicae eine lokale Synovitis entstehen, wodurch sich eine Verhärtung der Plicae, insbesondere der Plica mediopatellaris, bilden kann. Sie kann sich verdicken, fibrisieren, hyalinisieren oder verkalken. Die Probleme der Patienten entstehen durch Reibung zwischen dieser Plica und der Patella bzw. dem medialen Femurkondylus. Man spricht hierbei vom „**Shelf – Syndrom**“. Die Häufigkeit der Plica mediopatellaris korreliert mit einer Chondropathia patellae medialis (Weh et al., 1982; Lingg und Hering, 1984)

Es können folgende Symptome gefunden werden:

Leichte Streck- und Beugehemmung

Mital - Haydentest positiv (bei Plica mediopatellaris)

Außerdem wird ein schmerzhafter Bogen zwischen 30° und 90° beschrieben, der vor allem bei aktiver Streckung auftritt.

## A.2.4 PROXIMALES TIBIOFIBULARGELENK

Das proximale Tibiofibulargelenk ist ein funktioneller Bestandteil des oberen Sprunggelenkes, deshalb findet man häufig Verletzungen und funktionelle Störungen nach Supinationstraumen. Es kommt meist zu einer disto-dorsalen und medialen Verschiebung der Fibula gegenüber der Tibia.

Symptome:

- Einschränkung von Flexion und/oder Extension mit leerem Endgefühl
- Isometrische Flexion und isometrische Außenrotation sind schmerzhaft
- Isometrische Flexion bei gestrecktem Knie ist deutlich weniger schmerzhaft
- Zusatztest: Dorsalextension im oberen Sprunggelenk

Differentialdiagnose: Affektion des M. biceps femoris, isometrische Flexion bei 90° schmerzhaft und isometrische Flexion in Streckung schmerzhaft

### Das proximale Tibiofibulargelenk

Bei Bewegungen im oberen Sprunggelenk, vor allem die Dorsalextension treten ebenfalls Bewegungen im proximalen Tibiofibulargelenk auf.<sup>1</sup>

<sup>1</sup>Reimann R, Anderhuber F (1980). *Kompensationsbewegungen der Fibula, die durch die Keilform der Trochlea tali erzwungen werden. Acta Anat: 108 : 60-67.*

### Funktion des proximalen Tibiofibulargelenk

Das Auffangen von Torsionskräften die über die Fibula von den Fußbewegungen in das Gelenk übertragen werden.<sup>2</sup>

Stabilisierende Funktion des Kniegelenks aufgrund des Ansatzes des M. biceps femoris<sup>2</sup>, des Tractus iliotibialis und des Lig. collaterale laterale am Caput fibula.<sup>INOMT</sup>

<sup>2</sup>Ogden JA (1974). *The anatomy and function of the proximal tibiofibular joint. Clin Orthop, 101: 186-191.*

Absorption von Rotationskräften der Fibula.<sup>3</sup>

<sup>3</sup>Sugita T, Matsumura Y, Umehara J, Sakurai M (1995). *Proximal tibiofibular joint: a radiographic and computed tomographic study. Tohoku J Exp Med, 176: 35-44.*

Die Fibula und das proximale Tibiofibulargelenk tragen 1/6 der statischen Last des Körpers.<sup>4</sup>

<sup>4</sup>Lambert KL (1971). *The weightbearing function of the fibula. A strain gage study. J Bone Joint Surg Am, 53(A): 507-513.*

Das proximale Tibiofibulargelenk unterstützt die Extension im Kniegelenk.<sup>5</sup>

<sup>5</sup>Falkenberg P, Nygaard H (1983). *Isolated anterior dislocation of the proximal tibiofibular Joint. J Bone Joint Surg Br, 65: 310-311.*

Absorption von auf die Tibia einwirkenden Rotations- und Biegekräften, die über die Membrana interossea auf die Fibula und damit auf das proximale Tibiofibulargelenk übertragen werden.<sup>Henk</sup>

### Weitere Literatur

Eichenblatt M, Nathan H (1983) *The proximal Tibiofibular joint - An Anatomical Study with Clinical and Pathological Considerations. International Orthopaedics, 7: 31-39.*

Ogden JA (1974). *Subluxation and dislocation of the proximal tibiofibular joint. J Bone Joint Surg Am, 56: 145-154.*

Sijbrandij S (1978). *Instability of proximal tibio-fibular joint. Acta Orthop Scand, 49: 621-626.*

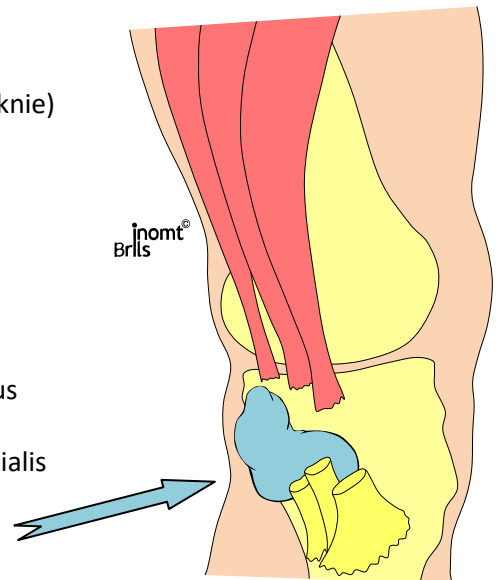
Veth RPH, Kingma LM, Nielsen HKL (1984). *The Abnormal Proximal Tibiofibular Joint. Arch Orthop Trauma Surg, 102: 167-171.*

## A.3 VÖLLIGE BEWEGLICHKEIT

### A.3.1 BURSITIDEN

Die häufigsten Bursitiden am Kniegelenk sind:

- Bursitis infrapatellaris profunda (Nonnenknie)
- Bursitis infrapatellaris superficialis (Pastoren-, Dienstmädchenknie)
- Bursitis suprapatellaris
- Bursitis subcutanea praepatellaris
- Bursitis submembranosa (isometrische Flexion schmerzhaft)
- Bursitis zwischen Tractus iliotibialis und lateralem Femurepikondylus
- Bursitis zwischen Lig.collaterale mediale und Pes anserinus superficialis
- Bursitis zwischen Pes anserinus und Periost - Bursa pes anserina



Bei oberflächlichen Bursen bemerkt man deutliche Entzündungssymptomatik (Schwellung, Wärme, eventuell Rötung).

### A.3.2 MORBUS HOFFA (HOFFITIS)

Ursache für diese Pathologie ist häufig eine Einblutung in den Fettkörper nach Traumatisierung, der sich daraufhin verdickt. Häufig ergibt sich daraus eine Synovitis, insbesondere der Plicae alares.

Die Patienten geben lokalen Druckschmerz am Lig.patellae an. In manchen Fällen sind passive Flexion und isometrische Extension schmerzhaft.

### A.3.3 ASEPTISCHE KNOCHENNEKROSEN

Man muss grundsätzlich daran denken, dass bei **Kindern eigentlich nie Tendopathien** auftreten. Bei entsprechender Symptomatik sind **aseptische Knochennekrosen oder Abrissfrakturen wahrscheinlicher!!**

#### M. OSGOOD-SCHLATTER

Hierbei handelt es sich um eine juvenile Knochennekrose (10 - 15. Lebensjahr) der Tuberositas tibiae, die vermutlich durch Durchblutungsstörungen dieses Bereichs verursacht wird. Die Diagnose sollte durch Röntgenkontrolle gesichert werden.

Isometrische Extension schmerzhaft

Passive Flexion schmerzhaft

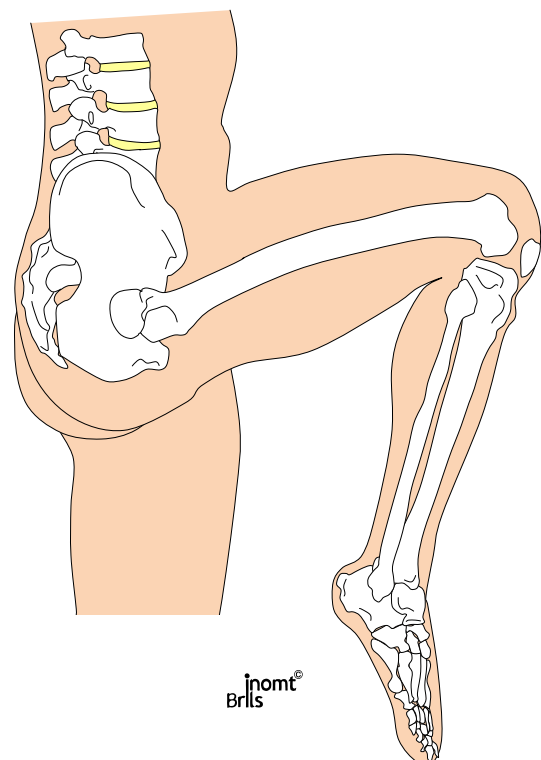
#### M. SINDING - LARSEN

Der M. Sinding - Larsen ist eine aseptische Knochennekrose der Apex patellae beim Kind. Die Symptome sind denen des Apex - patellae - Syndroms sehr ähnlich.

Isometrische Extension schmerzhaft

Passive Flexion schmerzhaft

Druckdolenz der Apex patellae



## A.4 LIGAMENTÄRE VERLETZUNGEN

Bei ligamentären Verletzungen unterscheidet man zwischen Affektionen mit und ohne Hypermobilität/ Instabilität. Die Unterschiede werden in Kapitel B genauer besprochen.

### A.4.1 LIG. COLLATERALE MEDIALE

Das Lig.collaterale mediale besteht in seinem Aufbau aus drei verschiedenen Schichten:

Kollateralband

Kapselband

„Coronary ligaments“

Eine Zerrung des Innenbandes wird häufig durch ein Valgisierungs-Außenrotationstrauma bei leicht gebeugtem Knie ausgelöst. Die Schmerzen sind an der medialen Seite des Knies lokalisiert.

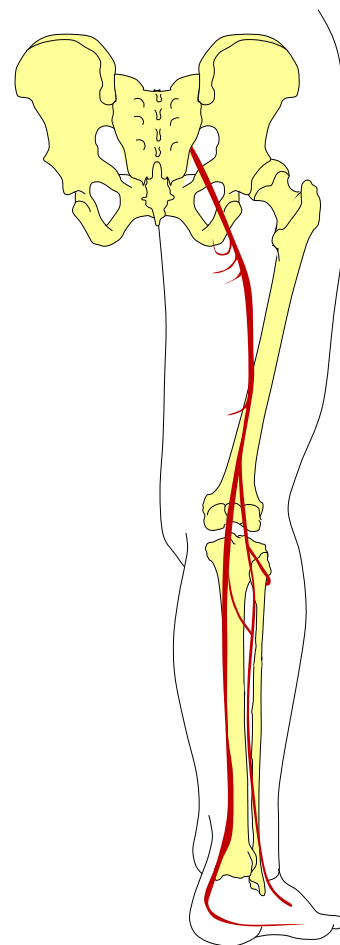
#### Symptome :

Das Hauptsymptom ist die passive Valgisierung bei 30° Kniebeugung.

Die passive Außenrotation ist weniger schmerzhaft.

Bei einer Chronifizierung ergibt sich in manchen Fällen eine Einschränkung von passiver Extension und / oder passiver Flexion, die mittels Mobilisation oder durch Manipulation nach Cyriax behandelt werden.

Nach einem Innenbandtrauma kann sich das **Pelligrini - Stieda - Syndrom** entwickeln. Es handelt sich hierbei um ein Kalkdepot im Kollateralband. In den meisten Fällen erfolgt eine Spontanheilung nach etwa einem halben Jahr.



inomt®  
Brlls

#### A.4.2 LIGG. MENISCOTIBIALE UND MENISCOFEMORALE MEDIALE

Wie bereits erwähnt, sind die medialen „coronary ligaments“ Bestandteil des Lig. collaterale mediale und zeigen somit sehr ähnliche Symptome.

Das Hauptsymptom ist die passive Außenrotation.

Die passive Valgisierung ist weniger schmerzhaft.

#### A.4.3 LIG. COLLATERALE LATERALE

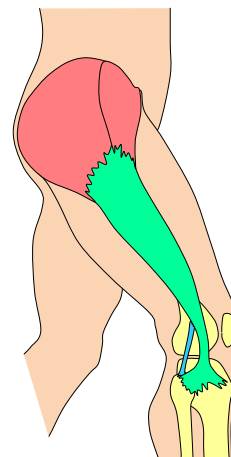
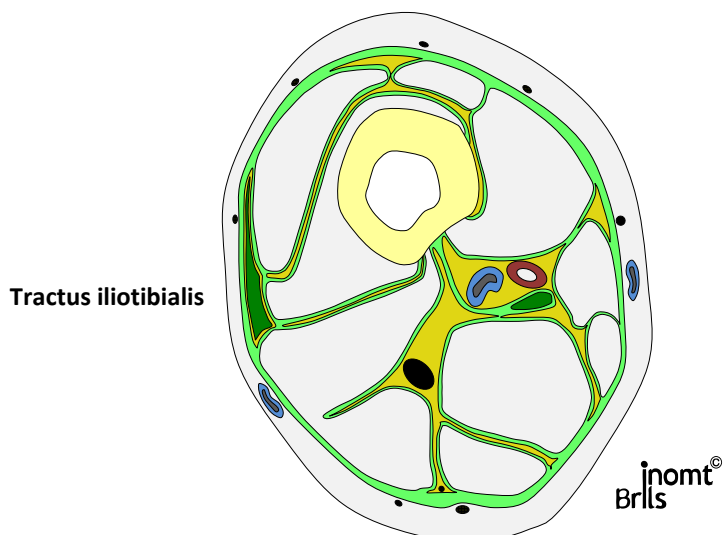
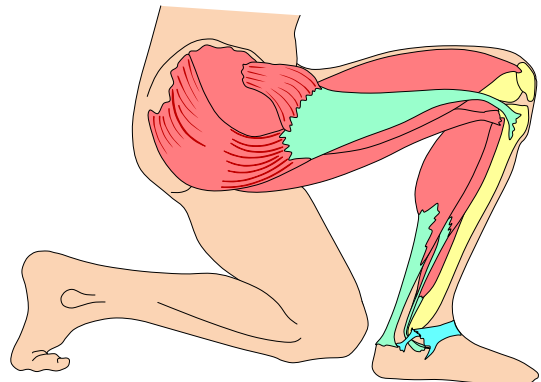
Verletzungen des äußeren Seitenbandes des Knies sind viel seltener als die des Innenbandes. Am deutlichsten sind die Probleme beim „Viererzeichen“, dies gibt der Patient häufig schon anamnestisch an.

Das Hauptsymptom ist die passive Varisierung.

Die passive Aussenrotation ist weniger schmerzhaft.

#### A.4.4 LIG. MENISCOTIBIALE UND MENISCOFEMORALE LATERALE

Das Hauptsymptom ist die passive Innenrotation.

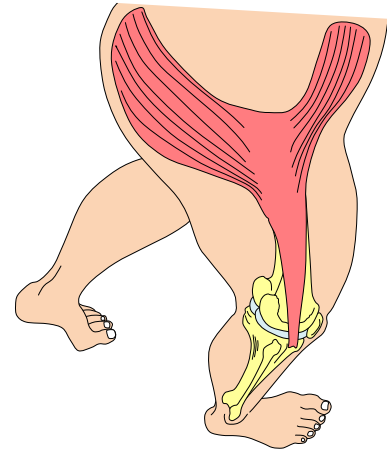


#### A.4.5 TRACTUS ILIOTIBIALIS

Der Tractus iliotibialis stellt einen Teil der Ansatzsehne des M. tensor fasciae latae, des M. gluteus maximus und des M. gluteus medius dar. Er zieht als Verstärkung der Faszie zum Tuberculum von Gerdy und strahlt weiter in die Unterschenkel-faszie ein. Somit hat auch der M. tibialis anterior Einfluss auf die Spannung dieser Struktur.

Durch die ventral liegende knöcherne Insertion unterstützt er bei gestrecktem Knie die Extension, bei einer Flexionsbewegung verlagert sich der Tractus hinter die Bewegungsachse und wird zu einem Knieflexor. Dieser Achsenwechsel erfolgt bei ca. 30° Knieflexionsstellung. Hierbei gleitet der Tractus über den lateralen Epikondylus hinweg. Ist die Spannung des Tractus zu groß, so entsteht am lateralen Epikondylus eine starke Reibung.

Die Ursachen für diese Spannungserhöhung können auch statischer Art sein. Aus einer Überlastung des Tractus können folgende Pathologien erfolgen:



##### 1. TRACTUSFRIKTIONSSYNDROM

Provozierter schmerzhafter Bogen bei ca. 30° Beugung

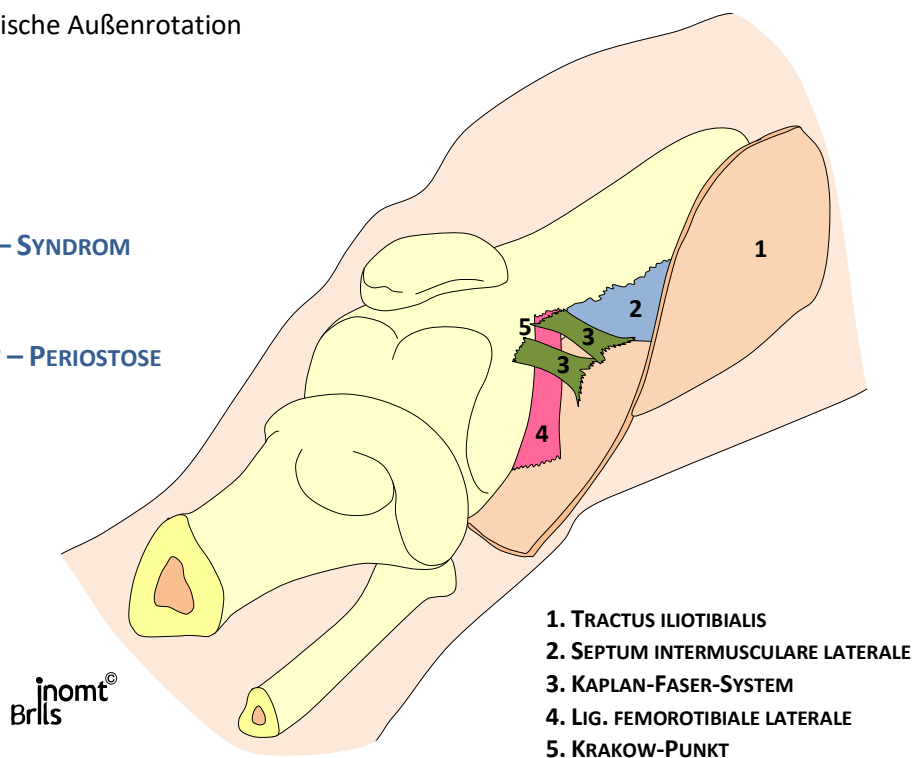
Isometrische Knieextension

Isometrische Außenrotation

##### 2. BURSITIS

##### 3. KAPLAN – SYNDROM

##### 4. KRAKOW – PERIOSTOSE



1. TRACTUS ILIOTIBIALIS
2. SEPTUM INTERMUSCULARE LATERALE
3. KAPLAN-FASER-SYSTEM
4. LIG. FEMOROTIBIALE LATERALE
5. KRAKOW-PUNKT

## B HYPERMOBILITÄTEN/ INSTABILITÄTEN

### Mobilität und Stabilität

Mobilität ist Beweglichkeit, Stabilität bedeutet Beständigkeit, Dauerhaftigkeit, Standfestigkeit oder auch Gleichgewichtssicherheit. Beides sind Grundeigenschaften des Menschen. Man spricht von geistiger Mobilität und seelischer Stabilität. Ebenso gibt es die körperlich - somatische Mobilität und Stabilität. Beide sind gleichzeitig vorhandene Grundqualitäten. Auch ein Gelenk hat typischerweise Mobilität aber auch Stabilität.

Mobilität ist genau messbar, kann in Graden ausgedrückt werden und ist deshalb auch normiert. Man kann messen, ob etwas 5° weniger als normal bewegt werden kann. Es gibt normale Mobilität, Hypomobilität, Hypermobilität und Immobilität (Unbeweglichkeit).

Instabilität (In = nicht; nicht stabil, Labilität) ist Unbeständigkeit, Veränderlichkeit, Unsicherheit. Stabilität oder Instabilität sind deutlich weniger normierbar. Es ist eher im Sinne von entweder – oder. Laxität bedeutet Nachgeben.

Zurück zum Gelenk: Das Kniegelenk hat eine Beweglichkeit von 150°-0°-10° entsprechend der Neutral-Null-Methode nach Debrunner (1971). Es gibt einen Normbereich, der eine bestimmte Variabilität zulässt, die als normal betrachtet wird. Verlässt man diesen Normbereich, ist die Beweglichkeit *abnormal*: entweder zuwenig (hypomobil) oder zuviel (hypermobil).

Der Beginn der Pathologie lässt sich nicht genau bestimmen, da diese erst anfängt, wenn der Patient in seinem normalen Funktionieren gestört ist. Das ist nicht bei jeder Hypo- oder Hypermobilität der Fall. Das Kniegelenk kann hypermobil sein, der Patient ist jedoch beschwerdefrei, weil er z.B. durch seinen Muskelapparat die Hypermobilität kontrollieren und die Steuerungen, die sonst durch die Ligamente und/ oder den Kapselbandapparat reguliert werden, kompensieren kann. Dann spricht man von einer **kompensierten Hypermobilität** und nicht von einer Pathologie.

Wenn der Patient diese kompensatorische Fähigkeiten durch eine Verschlechterung der ligamentären Problematik oder durch die Reduktion seiner muskulären Fähigkeit verliert, spricht man von einer **dekompensierte Hypermobilität**. Nun verliert er die Kontrolle, es treten Unsicherheit, Unbeständigkeit auf und man spricht von einer Instabilität.

Eine dekompensierte Hypermobilität ist eine **Instabilität**, aber eine Instabilität muss keine dekompensierte Hypermobilität sein.

Im Knie gibt es das sog. **Howship-Romberg-Phänomen**. Durch eine Einklemmungsneuropathie des N. obturatorius ist ein Teil der hinteren Kniegelenkkapsel nicht oder schlechter innerviert. Die Steuerung (Neurophysiologische Kybernetik) der Bewegungen läuft nicht mehr richtig, weil die Informationen aus dem Kniegelenk gestört sind. Der Patient knickt um, er hat ein „Giving-Way Phänomen“. Dies ist weder eine Hyper- noch eine Hypomobilität, jedoch eine deutliche Instabilität.

### Es gibt also folgende Möglichkeiten

Hypomobilität bei gleichzeitiger Stabilität	→ Kompensierte Hypomobilität
Hypomobilität bei gleichzeitiger Instabilität	→ Dekompensierte Hypomobilität
<b>Normobilität bei gleichzeitiger Stabilität</b>	<b>→ Der Normalfall</b>
Normobilität bei gleichzeitiger Instabilität	→ Neurokybernetisches Problem
Hypermobilität bei gleichzeitiger Stabilität	→ Kompensierte Hypermobilität
Hypermobilität bei gleichzeitiger Instabilität	→ Dekompensierte Hypermobilität

Am Kniegelenk finden sich sehr häufig Instabilitäten, die zu schweren funktionellen Störungen des Patienten führen. Solche Funktionsstörungen können nicht nur durch mechanische Ursachen, sondern auch aufgrund von Veränderungen der neuromuskulären Steuerung des Gelenkes entstehen.

Siehe auch das Kapitel „Stabilisation“, S. 129

Die Diagnostik der Instabilitäten in akuten Fällen ist schwierig, da bei diesen Patienten eine massive muskuläre Abwehrspannung vorliegt und die Instabilitäten nicht sicher feststellbar sind.

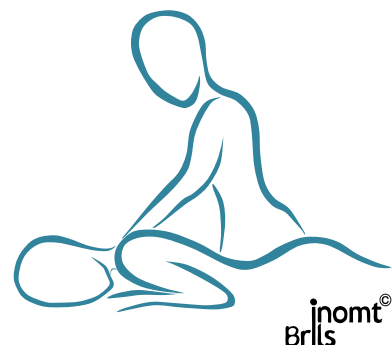Man unterscheidet vier Arten der einfachen Hypermobilität/Instabilität:

Vordere Hypermobilität/Instabilität

Hintere Hypermobilität/Instabilität

Varushypermobilität/ -instabilität

Valgushypermobilität/ -instabilität



## Die am häufigsten vorkommenden Hypermobilitäten/ Instabilitäten ergeben sich oft aus kombinierten Verletzungen.

Der Schweregrad einer Hypermobilität wird nach der vermehrten Beweglichkeit im Seitenvergleich beurteilt :

- 1+ Hypermobilität: weniger als 5 mm
- 2+ Hypermobilität: zwischen 5 mm und 10 mm
- 3+ Hypermobilität: mehr als 10 mm

### B.1 VORDERE HYPERMOBILITÄT

Diese wird durch Insuffizienz des vorderen Kreuzbandes verursacht, welches vom dorsalen Bereich der Innenseite des lateralen Femurkondylus, nach disto-ventro-medial zur Area intercondylaris anterior der Tibia verläuft. Es besteht aus drei verschiedenen, ineinander verdrehten Faserbündeln, von denen in jeder Stellung des Kniegelenkes immer mindestens eines gespannt ist, so dass permanent die Stabilität gewährleistet ist. Aus diesem Grund wird der Stabilitätstest für das vordere Kreuzband immer in verschiedenen Beugestellungen durchgeführt.

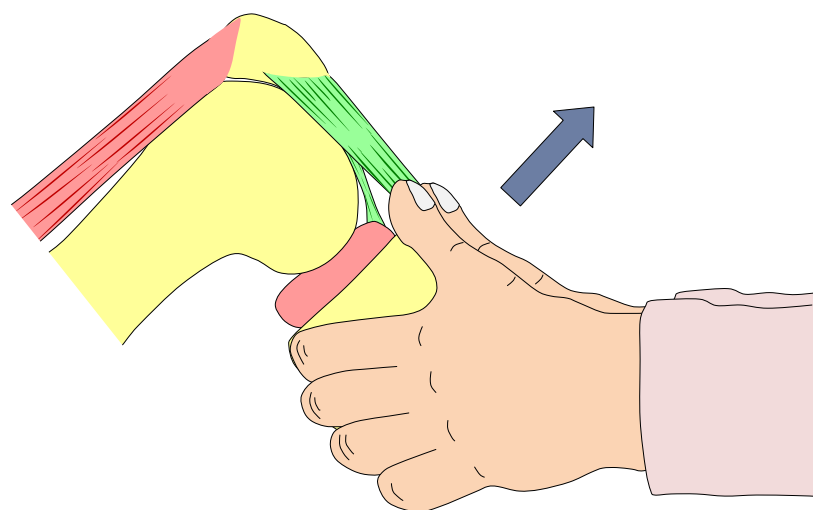
Positive vordere Schublade („Gravity Sign negativ“)

Weicheres Endgefühl bei der passiven Extension

Passive Hyperextension wird möglich

„Giving - Way – Phänomen“ bei starken Instabilitäten

Vermehrte Innenrotation möglich



inomt®  
Brlls

## B.2 HINTERE HYPERMOBILITÄT

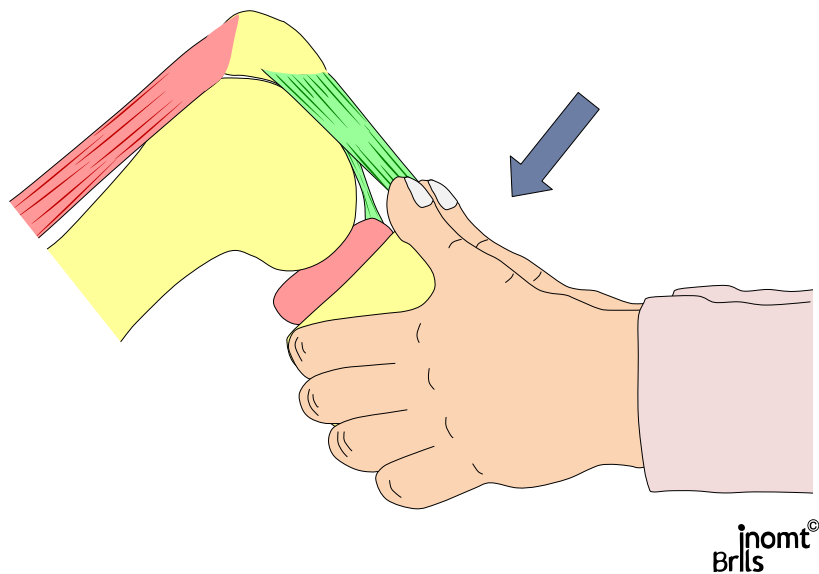
Es handelt sich um eine Insuffizienz des hinteren Kreuzbandes. Eine Ruptur dieses Bandes entsteht meistens durch ein Anpralltrauma der Tibia, wobei sich das Femur durch die Trägheit weiterbewegt („Dashboard - Trauma“). Das hintere Kreuzband verläuft von der Innenfläche des medialen Femurkondylus zur Area intercondylaris posterior. Die Ausrichtung des hinteren Kreuzbandes ist nicht nur in einer sagittalen Ebene, sondern auch in einer frontalen Ebene zu sehen. Dadurch verhindert es neben einer hinteren Schublade auch ein laterales Verschieben der Tibia. Es besteht aus zwei Hauptbündeln und ist wesentlich zugfester als das vordere Kreuzband.

Positive hintere Schublade oder

Positive vordere Schublade und zusätzlich „Gravity Sign“ positiv

Laterales Verschieben der Tibia ist möglich („laterale Schublade“)

Vermehrte Innenrotation möglich



inomt®  
Brlls

### B.3 VARUSHYPERMOBILITÄT

Varisierung in 30° Knieflexion

Lig.collaterale laterale

Tractus iliotibialis

Varisierung in Knieextension

Ist auch diese positiv, kann angenommen werden, dass zusätzlich das laterale Kapseleck betroffen ist.

### B.4 VALGUSHYPERMOBILITÄT

Valgisierung in 30° Knieflexion

Lig.collaterale mediale

Coronary ligaments

Valgisierung in Knieextension

Ist auch diese positiv, kann angenommen werden, dass zusätzlich das mediale Kapseleck betroffen ist.

## B.5 KOMBINATIONSHYPERMOBILITÄTEN

Durch die Komplexität der Unfallmechanismen ist in den meisten Fällen mit einer Kombinationsinstabilität zu rechnen.

### B.5.1 ANTEROMEDIALE HYPERMOBILITÄT

Trotz einer Außenrotation ist die vordere Schublade positiv. Es handelt sich um eine kombinierte Hypermobilität von vorderem Kreuzband und medialem Kapselleck.

### B.5.2 ANTEROLATERALE HYPERMOBILITÄT

Die vordere Schublade ist auch bei Innenrotation positiv. In diesem Fall sind vorderes Kreuzbandes und laterales Kapselleck hypermobil.

### B.5.3 POSTEROMEDIALE HYPERMOBILITÄT

Das hintere Kreuzband und das mediale Kapselleck sind betroffen. Die hintere Schublade in Innenrotation ist positiv.

### B.5.4 POSTEROLATERALE HYPERMOBILITÄT

Ist die hintere Schublade auch in Außenrotation positiv, so sind das hintere Kreuzband und das laterale Kapselleck betroffen.

Neben den hier aufgeführten Hypermobilitäten können noch komplexere Verletzungen auftreten. Ein Beispiel hierfür ist die sogenannte „**unhappy triad**“, wobei das vordere Kreuzband, das Lig.collaterale mediale und der mediale Meniscus betroffen sind.

“**very unhappy triad**“ *Brils 1984*

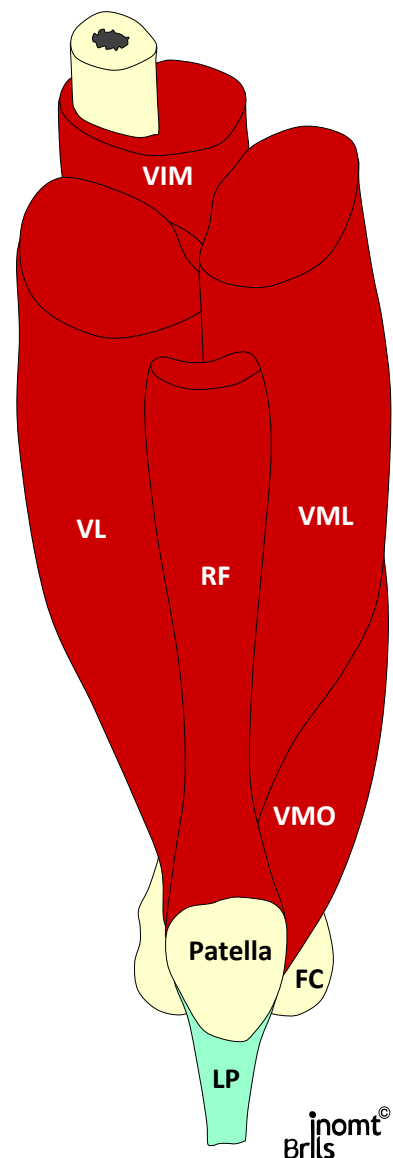
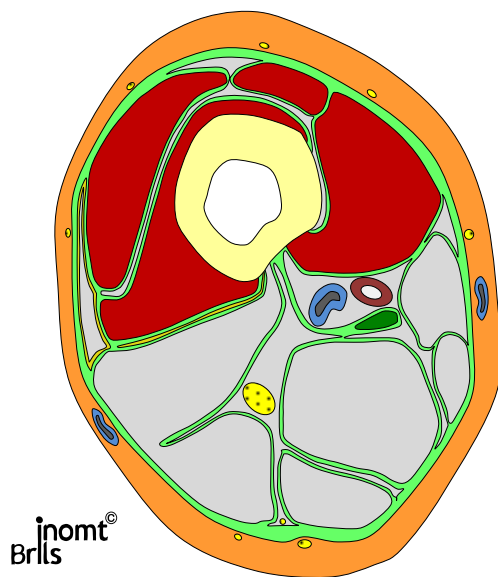
## C KONTRAKTILE STRUKTUREN

### C.1 ISOMETRISCHE KNIEEXTENSION

#### M. QUADRICEPS (L2 - L4)

Auch die passive Knieflexion (v.a. bei gestreckter Hüfte) kann schmerzhaft sein.

Am häufigsten ist der M. quadriceps an folgenden Stellen betroffen:



Myogen:

Bei myogenen Problemen handelt es sich meistens um einen Muskelriß, der im gesamten Muskel lokalisiert sein kann.

Myotendinogen

Tendinogen

Tenoperiostal

Basis patellae - Syndrom

Parapatellär

Apex patellae - Syndrom („Jumper´s knee“)

Tuberositas tibia

VML	VASTUS MEDIALIS LONGUS
VMO	VASTUS MEDIALIS OBLIQUUS
VIM	VASTUS INTERMEDIUS
VL	VASTUS LATERALIS
RF	RECTUS FEMORIS
LP	LIGAMENTUM PATELLAE
FC	FEMURCONDYL

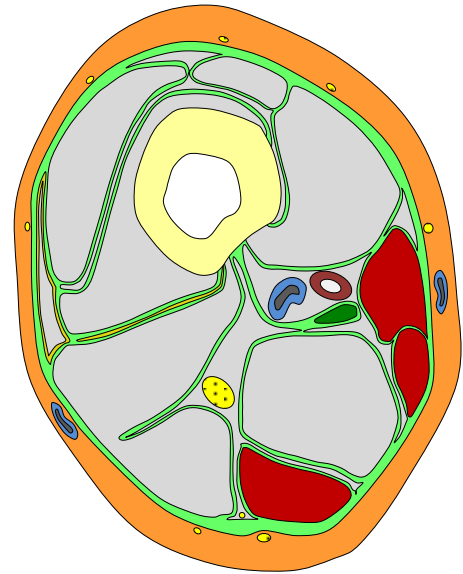
## C.2 ISOMETRISCHE KNIEFLEXION

### INSERTIONSTENDOPATHIE DES PES ANSERINUS SUPERFICIALIS

- M. semitendinosus (L5 - S2)
- M. gracilis (L2 - L4)
- M. sartorius (L1 - L3)

Auch die isometrische Innenrotation ist schmerzhaft.

Die Schmerzen werden ventro-medial angegeben.

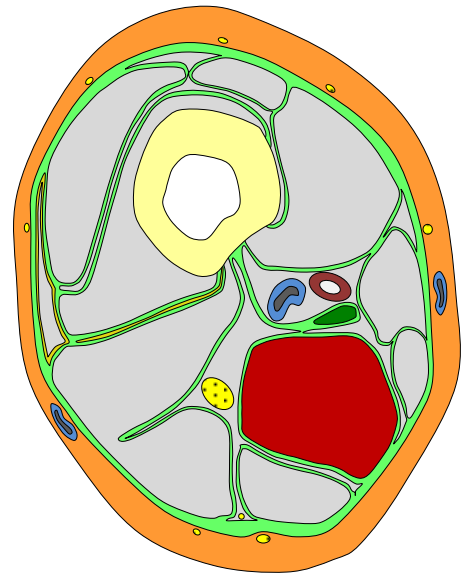


### INSERTIONSTENDOPATHIE DES PES ANSERINUS PROFUNDUS

M. semimembranosus (L5 - S2)

Auch die isometrische Innenrotation ist schmerzhaft.

Die Schmerzen werden dorso-medial angegeben.

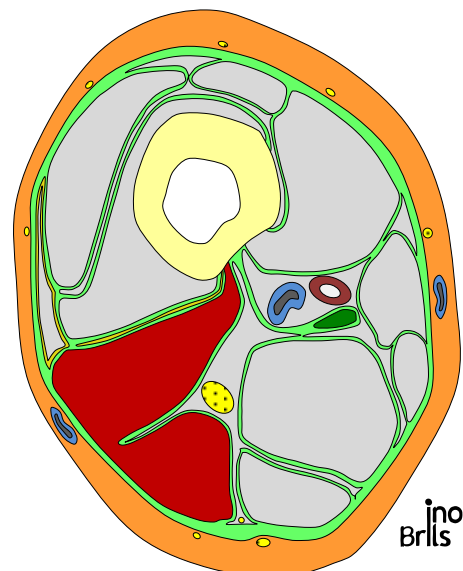


### INSERTIONSTENDOPATHIE DES M. BICEPS FEMORIS (L5 - S2)

Auch die isometrische Außenrotation ist schmerzhaft.

Die Schmerzen werden dorso - lateral angegeben.

Differentialdiagnose: Proximales Tibiofibulargelenk



## MYOGENE AFFEKTIONEN DER ISCHIOCRURALEN MUSKULATUR

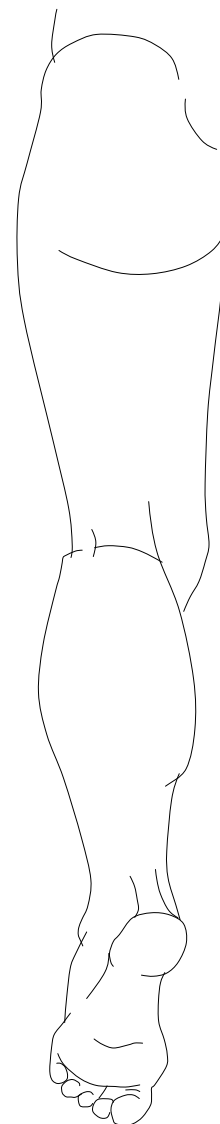
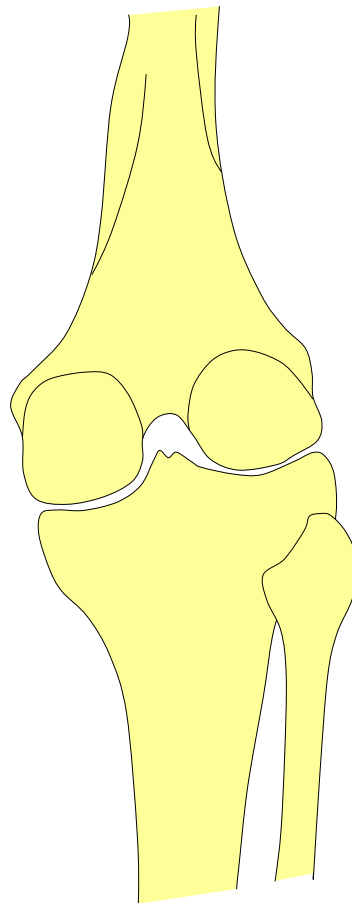
Es handelt sich in den meisten Fällen um einen Muskelriss. Der Pseudolasegue - Test ist schmerzhaft und häufig durch lokalen Hypertonus eingeschränkt.

### M. POPLITEUS (L4 - S1)

Auch die isometrische Innenrotation ist schmerzhaft.

Die Schmerzen werden in der Kniekehle oder an der lateralen Seite angegeben.

Zeichnen



## BAKERZYZTE

(Poplitealzyste, Synovialhernie, Synovialzyste, Arthrozele, Hygrom)

Die Bakerzyste entwickelt sich in den meisten Fällen aus der Bursa submembrano-  
sa (Bursa gastrocnemius-semimembranosus) (Doppman, 1965), die meistens mit  
der Gelenkkapsel semipermeabel (nur in eine Richtung gehend) kommuniziert.  
Teilweise entsteht sie aber auch aus anderen Schleimbeuteln. Sie stellt eine phy-  
siologische Schwachstelle der Kapsel dar, wo sich bei einem erhöhten Knieinnen-  
druck Synovialhernien (Synovialprotrusionen) bilden können. Ein chronischer von  
einem Gelenkerguss begleiteter Reizzustand des Knies wird sich hauptsächlich auf  
die Schwachstellen der Kapsel auswirken. Es entsteht wahrscheinlich ein Art Ven-  
tilmechanismus zwischen Kniegelenkhöhle und Bursa. Dieser semipermeable Ven-  
tilmechanismus gestattet den Übertritt von Synovia aus der Gelenkhöhle in die  
Bursa, aber nicht umgekehrt. Nach längerer Krankheitsdauer mit chronischem  
Kniegelenkerguss kann sich diese Bursa pathologisch vergrößern und sogar abkap-  
seln. Die Bakerzyste ist in der medialen Kniekehle tastbar und kann sich weit nach  
distal ausdehnen. Bakerzysten können Druckschädigungen sich in der Nähe befin-  
dender Nerven (Nn. tibiales, N. peroneus communis) verursachen. Ebenso  
können sie die A. poplitea abdrücken, wodurch eine Claudicatio intermittens  
Symptomatik entsteht. Auch die V. poplitea kann komprimiert werden und ein  
Fuß- und Unterschenkelödem auslösen. Die Bakerzyste kann rupturieren, dies  
erscheint dann wie eine akute Thrombophlebitis der Wade.

Differentialdiagnostisch muss die Bakerzyste gegenüber Lipomen, Fibromen,  
Kniegelenkganglien, Aneurysmen, Poplitealvarizen, Abszessen und einer Muskel-  
faszienschwäche des M. semimembranosus abgegrenzt werden.

Ziel der Therapie sollte die Behandlung der Ursache, den Pathomechanismus des  
Gelenkergusses, und nicht das Symptom, also die Bakerzyste, sein.

Die isometrische Flexion ist schmerzhaft.

Auch die passive Flexion kann schmerzhaft und eingeschränkt sein.

Auch die passive Extension kann schmerzhaft sein.

### C.3 ISOMETRISCHE INNENROTATION.

(siehe C.2 isometrische Flexion)

M. semitendinosus

M. sartorius

M. gracilis

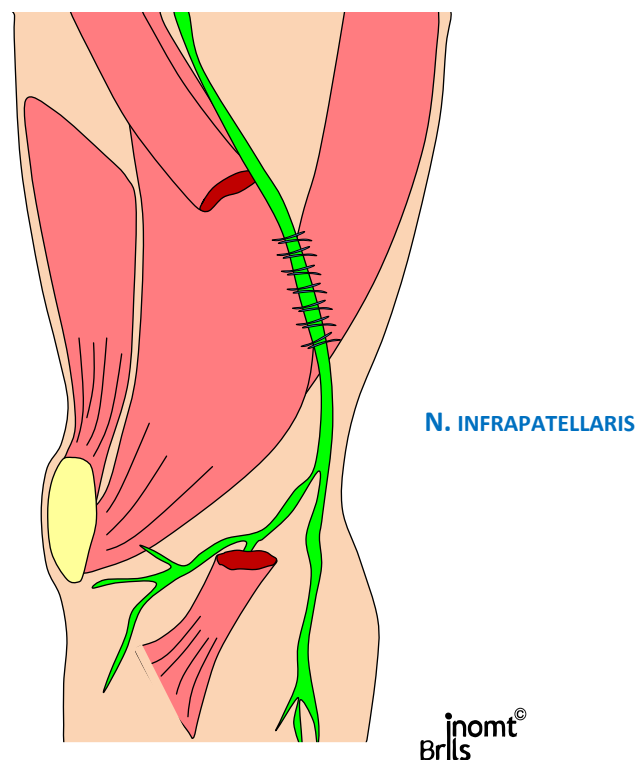
M. semimembranosus

M. popliteus

### C.4 ISOMETRISCHE AUSSENROTATION

M. biceps femoris (siehe C.2 isometrische Knieflexion)

Tractus iliotibialis (siehe A.4.5 Tractusfriktionssyndrom)



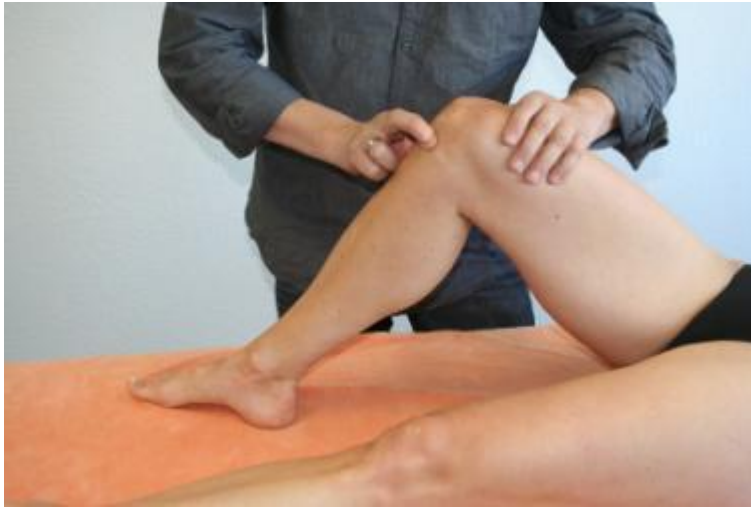# SPEZIFISCHE BEHANDLUNGSTECHNIKEN KNIEREGION

**ZITAT:**

*Jeder Fehler erscheint  
unglaublich dumm, wenn  
andere ihn begehen.*

Georg Christoph Lichtenberg

## QUERFRIKTIONEN LIGG. CORONARIA MEDIALES




---



---



---



---



---



---

### TIEFE QUERFRIKTION NACH J. CYRIAX

#### KORREKTE LOKALISATION IST WESENTLICH:

- Behandelnder Finger und die Haut des Patienten bewegen sich als Ganzes
- Behandlung quer zum Faserverlauf
- ausreichende Amplitude
- ausreichende Tiefe
- Druck und Zug in eine Richtung
- Tiefe Friktion darf empfindlich, aber nicht schmerzhaft sein
- wenn lädierte Struktur tiefer im Gewebe liegt, kann der Therapeut erst dann den Druck erhöhen, wenn der Patient eine Schmerzlinderung angibt

#### GUTE AUSGANGSSTELLUNG BEACHTEN:

- Läsion soll im Bereich des Fingers liegen
- Tenoperiostale oder tendinogene Läsion in Vordehnung bringen
- Myogene oder Myotendinogene Läsion in entspanntem Zustand behandeln
- Sehnenscheidenläsionen und ligamentäre Pathologien in gedehntem Zustand behandeln
- Dehnungen dürfen nicht schmerzhaft sein!

#### BEHANDLUNGSDAUER:

- abhängig von der Zielsetzung

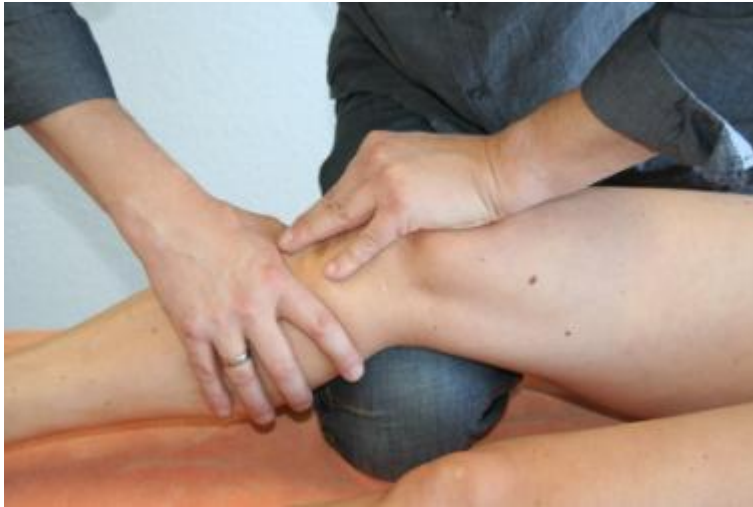







**PATELLÄRE ARTHROFASZIALE STIMULATIONSTECHNIKEN**



---

---

---

---

---

---

---

**TIEFE QUERFRIKTION**

---

---

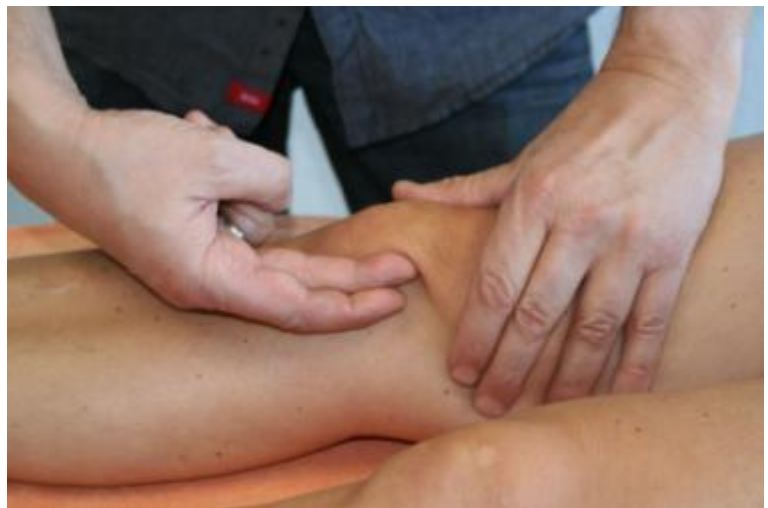---

---

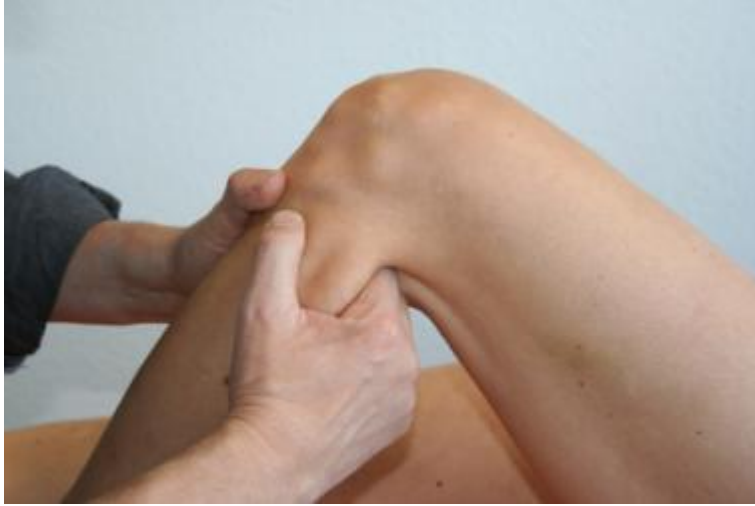---

---

---



**ARTHROFASZIALE STIMULATIONSTECHNIKEN**  
*Art. tibiofibulare*



---

---

---

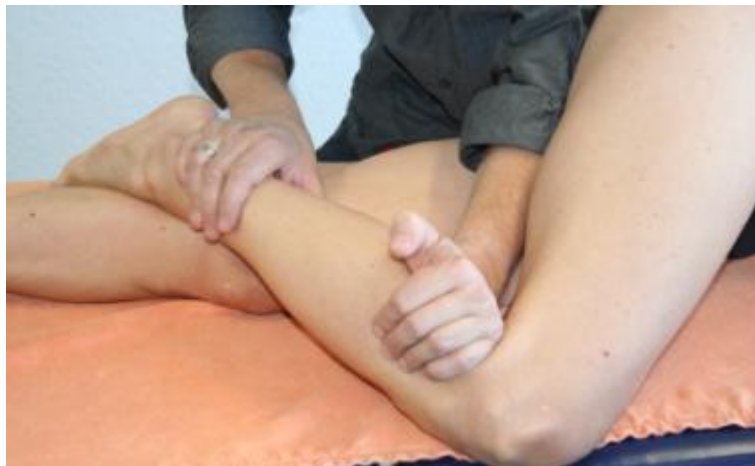---

---

---

---

---



---

---

---

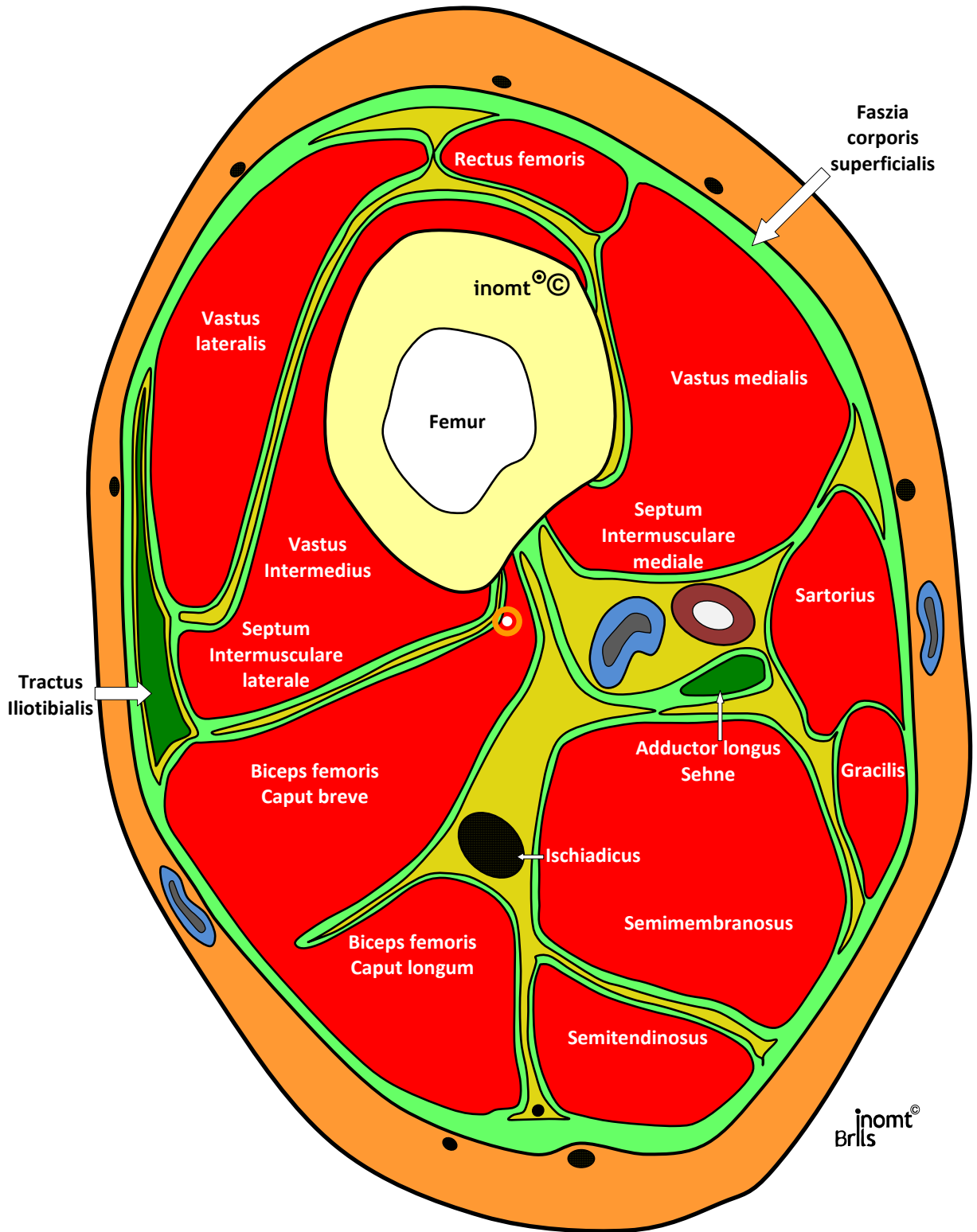
---

---

---

---

---



Querschnitt Oberschenkel in Höhe des Canalis adductorius

# ANATOMIE IN VIVO UND FUNKTIONELLE ANATOMIE FUßREGION

**ZITAT:**

*Das richtige Lachen ist der  
Beginn des richtigen Denkens  
und Empfindens.*

Carl Zuckmayer

## DER FUß

### Segmentale Innervation:

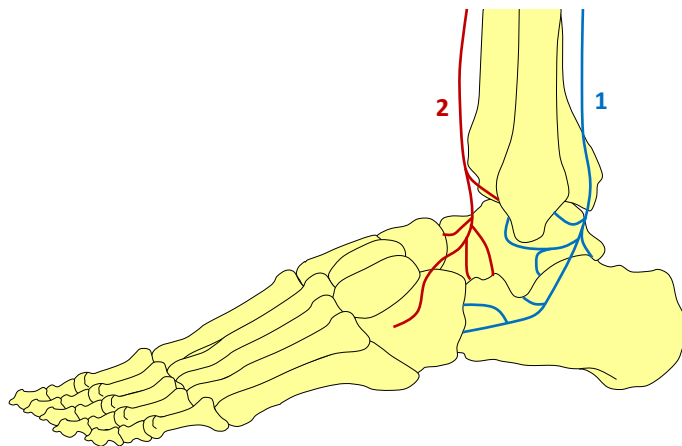
Periost:	L4 - S2
Kapsel:	L4 - S2
Muskulatur:	L4 - S2

### Orthosympathische Innervation:

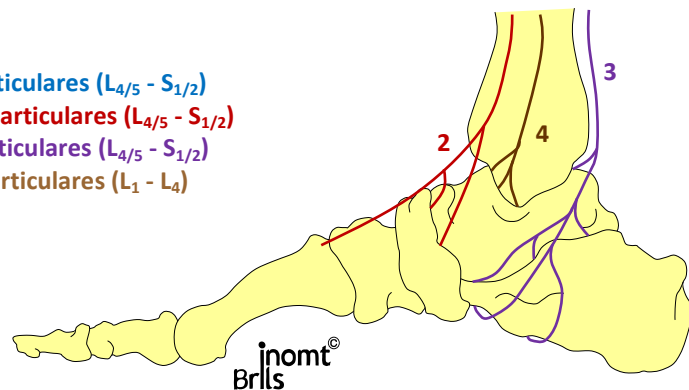
Th9 - L2

### Periphere Innervation:

Nn. peronei communis, superficialis et profundus  
 N. tibialis  
 N. suralis  
 N. saphenus



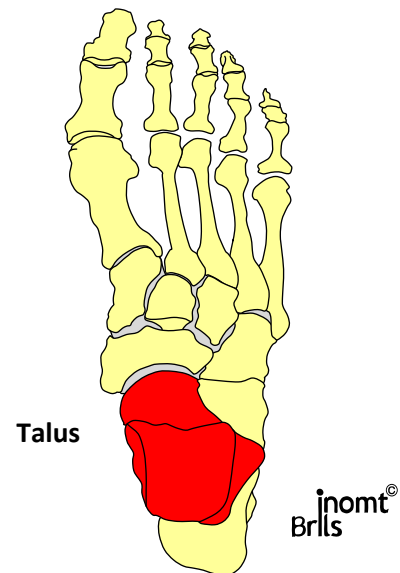
1. N. suralis, Rami articulares (L<sub>4/5</sub> - S<sub>1/2</sub>)
2. N. peronei, Rami articulares (L<sub>4/5</sub> - S<sub>1/2</sub>)
3. N. tibialis, Rami articulares (L<sub>4/5</sub> - S<sub>1/2</sub>)
4. N. sapheni, Rami articulares (L<sub>1</sub> - L<sub>4</sub>)



inomt®  
Brlls

## ANATOMIE

Am Fuß findet man 7 Tarsalknochen: Talus, Calcaneus, Os naviculare, Os cuboideum, sowie die Ossa cuneiformia mediale, intermedium und laterale. Diese bilden untereinander eine Vielzahl von Gelenken, von denen als klinisch relevanteste das obere und untere Sprunggelenk, sowie die Chopart'sche Gelenklinie anzusehen sind.



### DIE GELENKE IM EINZELNEN:

#### 1. ART. TIBIOFIBULARIS DISTALIS (SYNDESMOSE)

Es handelt sich um ein fast unbewegliches Gelenk zwischen Tibia und Fibula, das durch die Membrana interossea und die Ligg. tibiofibulares anterior und posterior („vordere und hintere Syndesmosse“) fixiert wird.

#### 2. ART. TALOCRURALIS (OBERES SPRUNGGELENK)

Funktion:      Plantarflexion  
                     Dorsalextension

### 3. ART. SUBTALARIS + ART. TALOCALCANEONAVICULARIS

(Unteres Sprunggelenk)

Dieses Gelenk besteht aus vier Anteilen:

Art. subtalaris, vordere Kammer

Art. subtalaris, hintere Kammer

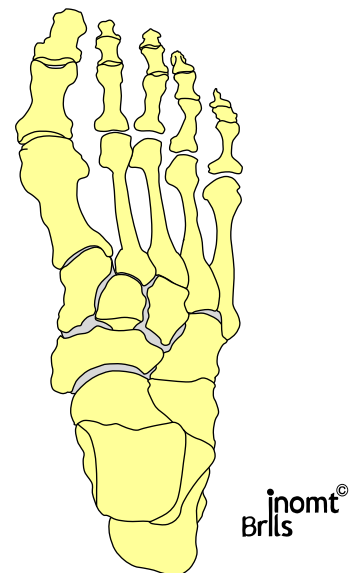
Art. talocalcaneonavicularis

Den **vierten** Anteil des Gelenkes bilden **Talus** und die überknorpelte Fläche (Fibrocartilage navicularis) des **Lig. calcaneonaviculare plantare** (Pflanzenband).

Funktion: Varisierung

Valgisierung

Alle vier Gelenke bilden eine funktionelle Einheit, welche die oben erwähnten Bewegungen ermöglicht.



#### 4. CHOPART`SCHE GELENKLINIE:

Diese Gelenklinie setzt sich aus zwei Gelenken zusammen:

Art. talonaviculare

Art. calcaneocuboidea

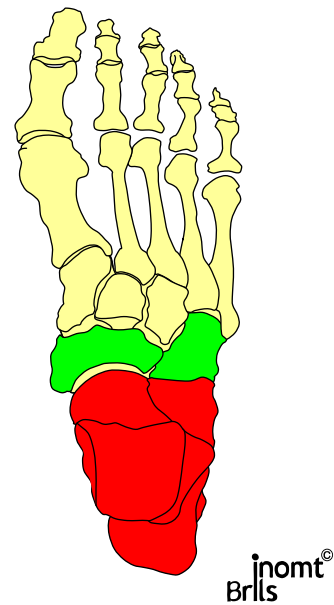
Funktion:

Dorsalextension - Plantarflexion

Adduktion - Abduktion

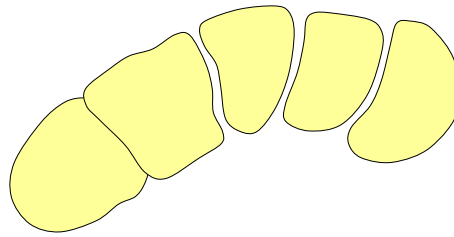
Pronation - Supination

Alle Bewegungen sind nur in geringem Maße möglich.



## 5. TARSALGELENKE

Die Tarsalgelenke sind Amphiarthrosen, die durch ihre starke Bandverbindung lediglich geringe Bewegungen zulassen.



## 6. TARSOMETATARSALGELENKE (LISFRANC`SCHE GELENKLINIE)

Auch in diesen Amphiarthrosen sind nur geringe Bewegungsausschläge möglich.

## 7. METATARSOPHALANGEALGELENKE (ZEHENGRUNDGELENKE)

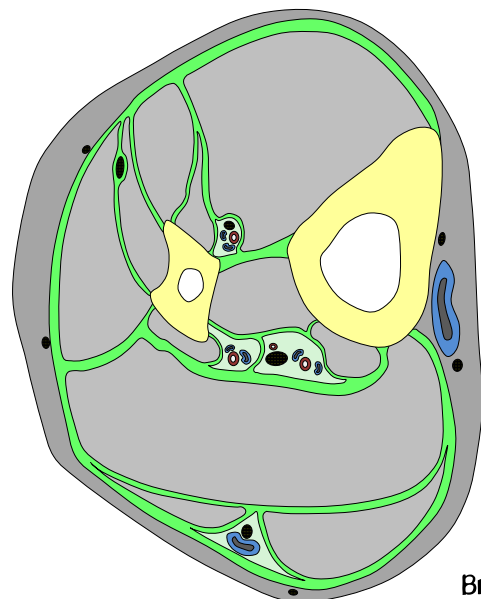
Die Artt. metatarsophalangeales sind zwar anatomische Kugelgelenke, werden aber durch die Hemmung von Bändern und Muskulatur zu funktionellen Scharniergelenken, in denen passiv mehrere Bewegungen möglich sind.

## 8. INTERPHALANGEALGELENKE

(proximale und distale Zehengelenke)

Alle Interphalangealgelenke sind Scharniergelenke, in denen Flexion und Extension möglich sind.

Es ist zu beachten, dass bei allen Bewegungen des Fußes mehrere Gelenke gemeinsam funktionieren, wobei verschiedene Gelenke kleine Bewegungen zulassen. Die Gesamtbewegung ist also eine Summation von kleinen Bewegungen - in allen Amphiarthrosen - und größeren Bewegungsausschlägen - im oberen und unteren Sprunggelenk.



inomt<sup>®</sup>  
Brils

## ANATOMIE IN VIVO

### LATERALE SEITE:

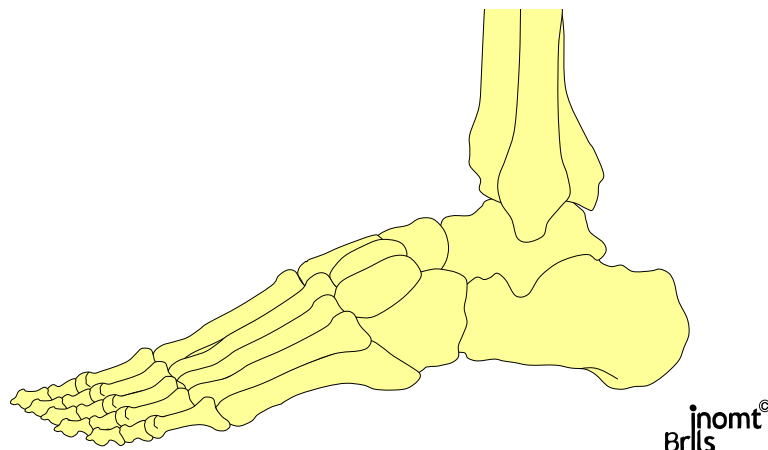
Zunächst grenzt man den **Malleolus lateralis** und vor allem dessen **Spitze** ab. Tastet man weiter nach proximo-medial, findet man den Übergang von Fibula zu Tibia, das **distale Tibiofibulargelenk**. Die **Tibia** verfolgt man an ihrer distalen Kante weiter in medialer Richtung, um die **proximale Begrenzung des Tarsus/ Talus** zu finden. Dieser Gelenkspalt wird auch als vorderer Eingang des oberen Sprunggelenkes bezeichnet.

Um die **Grenze zwischen Tarsus und Metatarsus**, den distalen Begrenzungspunkt des Tarsus, zu bestimmen, sucht man zunächst die **Tuberositas ossis MT V**. Diese findet man am besten, indem man den fünften Mittelfußknochen von distal nach proximal verfolgt, bis man die Tuberositas MT V als einen sehr prominenten Knochenhöcker spürt. Direkt proximal davon verläuft der Gelenkspalt zwischen MT V und **Os cuboideum**, von proximo-lateral nach disto-medial, ungefähr in Richtung der Großzehe.

Palpiert man weiter in Richtung Ferse, so findet man nach ca. 2 cm den senkrecht verlaufenden **Gelenkspalt zwischen Cuboid und Calcaneus**, der allerdings am Fußrücken leichter zu finden ist als seitlich, da er dort von den Muskelbäuchen der kurzen Zehenextensoren überdeckt wird.

Am Calcaneus ist eine kleine Knochenspitze zu tasten, die **Trochlea peronealis**. Diese trennt die Sehnen des M. peroneus brevis, der oberhalb der Trochlea, und des M. peroneus longus, der darunter verläuft.

Die einzelnen Knochen werden durch Bänder verbunden, die man bis auf eine Ausnahme nicht palpieren, sondern nur lokalisieren kann. Von der Fibula aus verläuft in frontaler Richtung das **Lig. talofibulare anterius** bis zu einer Knochenspitze am Talus. Dieses Band ist die **am häufigsten durch Pathologie betroffene Einzelstruktur** unseres Körpers. Auch dorsal werden Talus und Fibula durch ein Band verbunden, das **Lig. talofibulare posterius**.



inomt<sup>®</sup>  
Brlls

Das **einzigste tastbare** Band ist das **Lig. calcaneofibulare**, welches von der Spitze der Fibula schräg nach dorsal zum Calcaneus zieht, wobei lediglich die Insertion am Calcaneus palpabel wird, da der Rest des Bandes von anderen Strukturen überdeckt wird. Über den **Gelenkspalt zwischen Calcaneus und Cuboid** verläuft das **Lig. calcaneo- cuboideum**.

Cuboid und MT V sind ebenfalls durch ein Ligament verbunden, das jedoch nur in Ausnahmefällen Probleme bereitet. All diese Ligamente, sowie die Muskulatur können bei einem Supinationstrauma betroffen sein.

Tibia und Fibula sind sowohl im vorderen als auch im hinteren Bereich durch starke Bänder, die **Ligg. tibiofibulares anterior und posterior** verbunden, die auch **vordere bzw. hintere Syndesmose** genannt werden.

Hinter dem Malleolus lateralis läßt sich eine starke Sehne tasten, die noch deutlicher wird, wenn der Patient seinen Fuß in Pronation und Plantarflexion bewegt. Es handelt sich dabei um die **Sehne des M. peroneus longus**. Darunter versteckt liegt auch noch die Sehne des M. peroneus brevis, die allerdings in diesem Bereich kaum zu spüren ist. Der **M. peroneus brevis** wird erst unter dem Knöchel tastbar. Er zieht oberhalb der Trochlea peronealis zu seinem Ansatz, der Tuberositas des MT V. Der M. peroneus longus hingegen verläuft unterhalb der Trochlea, durch eine Rinne im Os cuboideum und schließlich unter der Fußsohle zu seiner Insertion an der Basis MT I und dem Os cuneiforme mediale.

Beide Sehnen werden durch Retinacula in ihrer Position gehalten. Das **Retinaculum mm. peroneorum superior** verläuft hinter der Fibulaspitze und das **Retinaculum mm. peroneorum inferior** genau über die Trochlea peronealis.

## MEDIALE SEITE:

Der erste Schritt ähnelt dem der lateralen Seite, die **proximale Begrenzung des Tarsus/ Talus** zu bestimmen. Zunächst verfolgt man die schon bei der ersten Palpationsrunde gefundene distale Kante der Tibia weiter nach lateral, bis diese Kante sich verbreitert, weiter nach distal verläuft und den **Malleolus medialis** bildet. Dessen Konturen sollen nun bestimmt werden. Vergleicht man beide Malleoli miteinander, so sieht man, dass der Malleolus lateralis weiter nach distal reicht als der Malleolus medialis.

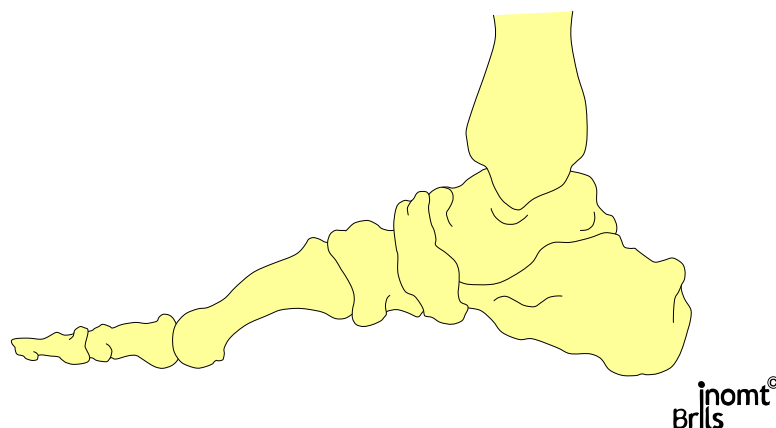
Legt man seine flache Hand auf die mediale Seite des Fußes, so wird man einen deutlich hervortretenden Knochen spüren können, die **Tuberositas ossis navicularis**. Diese tritt beim gesunden Fuß immer deutlich hervor, bei einer starken Absenkung des Gewölbes könnte es jedoch sein, dass diese Knochenrauigkeit durch eine Rotationsbewegung nicht mehr zu tasten ist und dafür der Talus deutlicher wird.

Direkt proximal von der Tuberositas ossis navicularis findet man den **Gelenkspalt zwischen Os naviculare und dem Talus**.

Tastet man von der Tuberositas ossis navicularis nach distal, stößt man auf den **Gelenkspalt zwischen Os naviculare und Os cuneiforme mediale**.

Genau zwischen der Tuberositas ossis navicularis und dem Malleolus medialis liegt eine kleine Knochenspitze auf dem Talus, die keinen eigenen Namen hat und somit hier als „**Punkt X**“ bezeichnet wird.

Steht der Fuß in Nullstellung, spürt man etwa einen Zentimeter unterhalb des Malleolus medialis einen weiteren Knochenvorsprung, der zwar zum Calcaneus gehört, aber **Sustentaculum tali** heißt. Dieses läßt sich am besten abgrenzen, indem man seinen Finger an dessen unteren Rand legt und diesen nach oben palpierend verfolgt. Man versucht hierbei vor allem die **hintere und vordere Begrenzung** des Sustentaculum tali zu finden.



Ganz knapp oberhalb des hinteren Randes des Sustentaculum tali und etwas weiter nach dorsal versetzt liegt das **Tuberculum mediale des Processus posterior tali**. Am deutlichsten wird dieses, wenn der Fuß in Dorsalextension und Plantarflexion bewegt wird, wobei es während der Extension gegen den tastenden Finger stößt.

All diese Knochenvorsprünge werden durch Bänder verbunden. Das bekannteste Band an der medialen Seite ist das **Lig. deltoideum**, welches aus **vier Anteilen** besteht.

- Pars tibiotalare anterior: von der Tibia zum „Punkt X“
- Pars tibionaviculare: von der Tibia zur Tuberositas ossis naviculare
- Pars tibioalcaneare: von der Tibia zum Sustentaculum tali
- Pars tibiotalare posterior: von der Tibia zum Tuberculum mediale des Processus post. tali

Außer dem Lig. deltoideum werden noch zwei weitere Bänder eingezeichnet: Das **Lig. talocalcaneum mediale**, das zwischen Tuberculum med. des Processus post. tali und Sustentaculum tali verläuft und das **Lig. calcaneonaviculare plantare** (Pfannenband), welches vom Sustentaculum tali zur Tuberositas ossis naviculare zieht.

Hinter dem Malleolus medialis verlaufen drei Sehnen. Am nächsten dem Knöchel anliegend der **M. tibialis posterior**, dahinter der **M. flexor digitorum longus** und schließlich der **M. flexor hallucis longus**. Den M. tibialis posterior kann man gut bis zu seiner Insertion an der Tuberositas ossis naviculare verfolgen. Die anderen beiden Sehnen verschwinden hinter dem Malleolus medialis unter der Fußsohle und sind der Palpation nicht weiter zugänglich. Über oder auf Höhe des Knöchels lassen sie sich jedoch tasten, wenn man den Patienten auffordert, seine Zehen zu bewegen.

Alle drei Sehnen werden vom **Stratum profundum des Retinaculum mm. flexorum (Lig. laciniatum)** fixiert. Darüber verlaufen die **A. tibialis posterior** und der **N. tibialis**, die ihrerseits vom **Stratum superficialis des Lig. laciniatum** zurückgehalten werden. Die Pulsation der Arterie läßt sich in diesem Bereich fast immer tasten.

Die Strukturen hinter dem medialen Malleolus liegen in einer bestimmten Reihenfolge: Zuerst der **M. tibialis posterior**, danach der **M. flexor digitorum longus**, dahinter der **A. tibialis posterior** und der **N. tibialis** und schließlich der **M. flexor hallucis longus**. (Die Reihenfolge kann man sich leicht mit dem Satz „**Tom, Dick an` Harry**“ merken.)

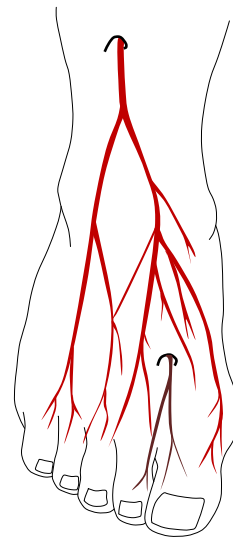
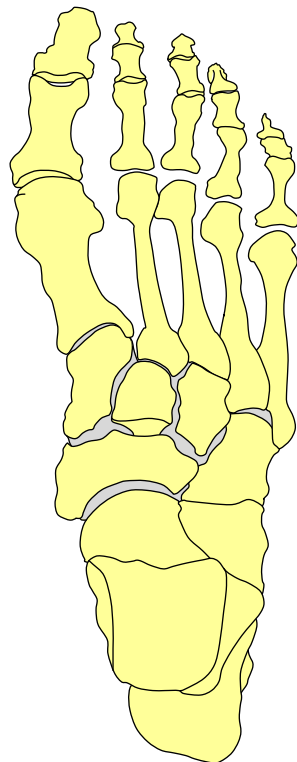
## FUßRÜCKEN:

Am Fußrücken sind die Sehnen der verschiedenen Extensoren Muskeln meist sehr deutlich zu sehen. Der **M. tibialis anterior** verfügt über die kräftigste Sehne. Diese setzt an der Basis ossis MT I und Os cuneiforme mediale an und formt zusammen mit dem **M. peroneus longus** den **Steigbügel** des Fußes.

Lateral davon liegt die Sehne des **M. extensor hallucis longus** und noch weiter nach außen versetzt die **vier Sehnen** des **M. extensor digitorum longus**. Der M. extensor digitorum longus gibt häufig noch eine weitere Sehne ab, die zum Os MT V läuft und **M. peroneus tertius** genannt wird. Dieser fehlt nur in 4,4 % aller Fälle (nach Werneck '57).

Alle diese Sehnen werden durch die **Retinacula mm. extensorum superior und inferior** fixiert.

Bringt man den Fuß in eine starke Supination, so zeichnen sich am Fußrücken meistens dünne „drahtähnliche“ Strukturen ab, die Blutgefäßen nicht unähnlich sind, sich jedoch wesentlich fester anfühlen. Dies sind die **Nn. cutanei dorsales**, die für die sensible Versorgung des Fußrückens zuständig sind.

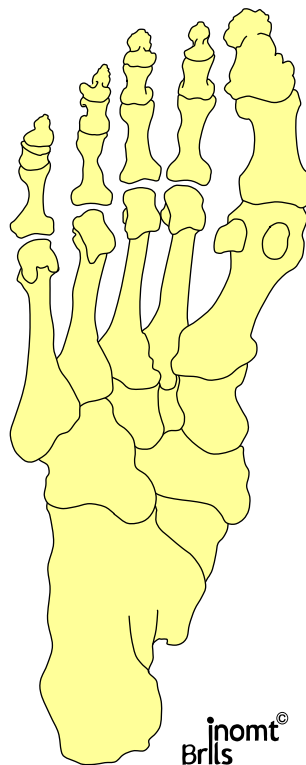


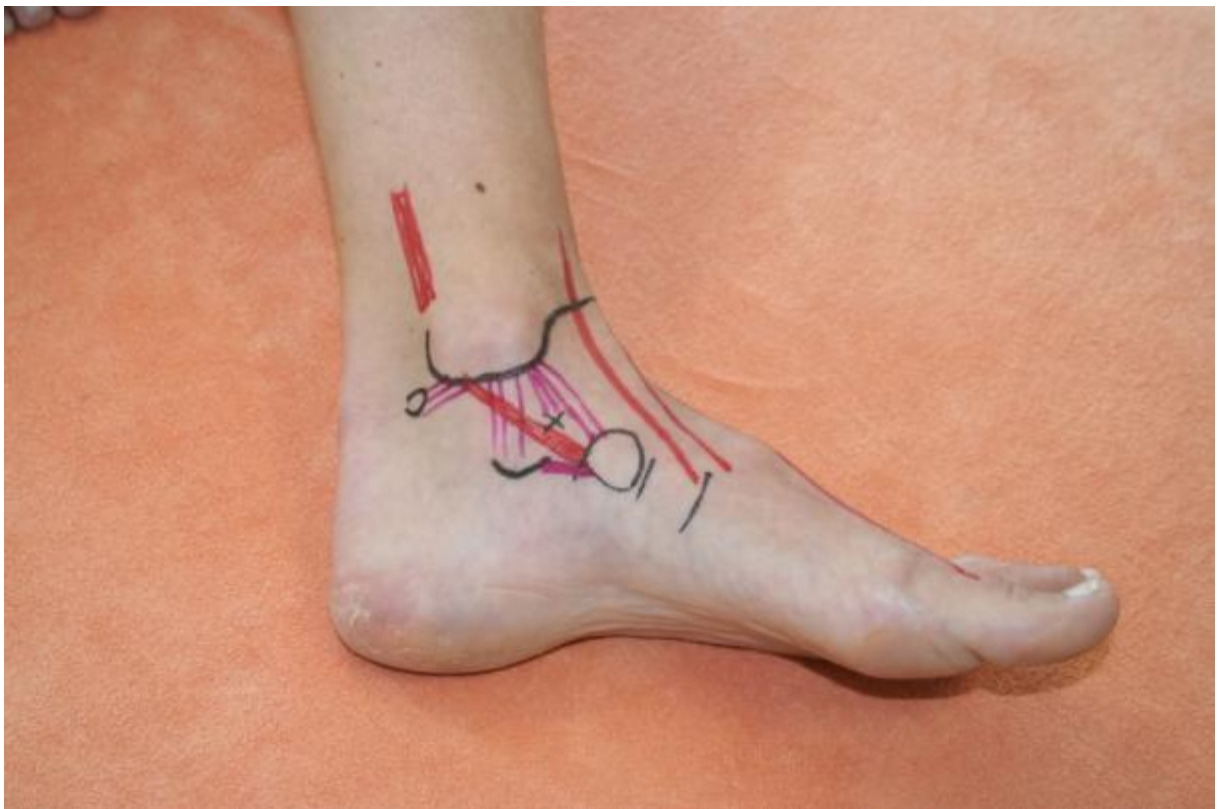
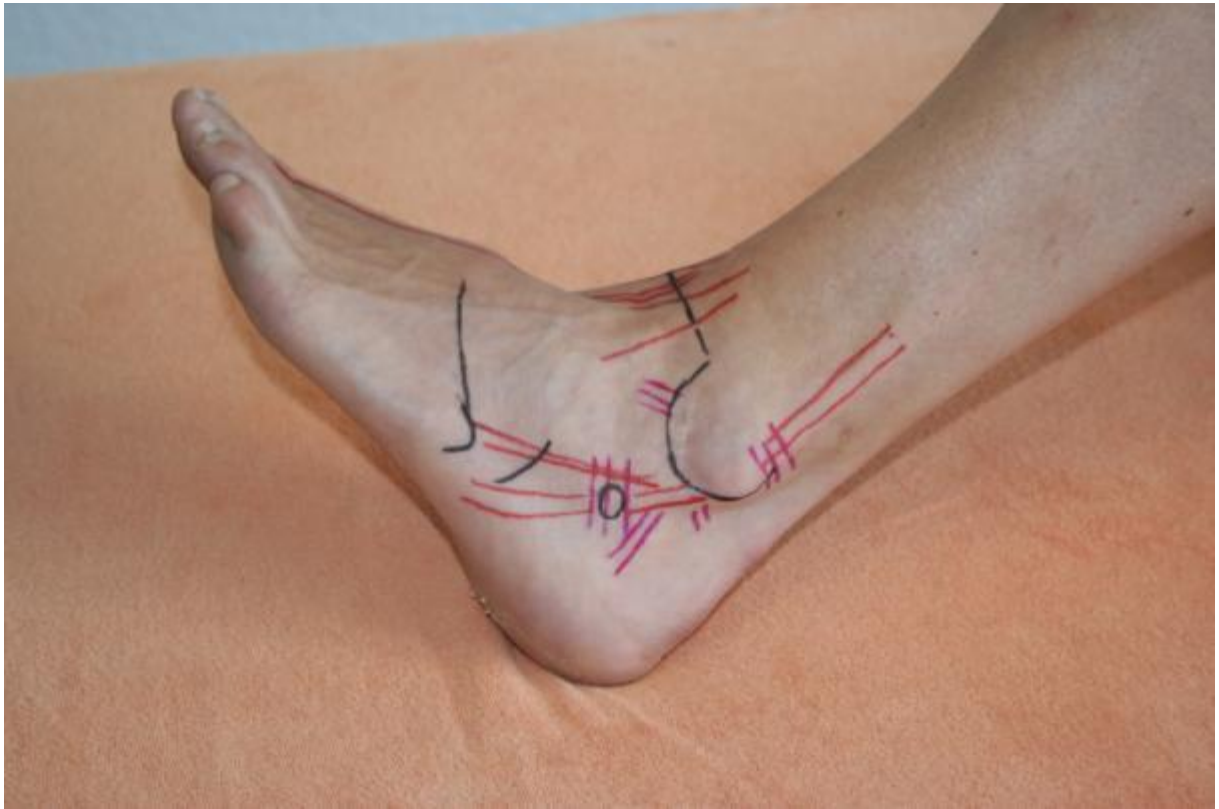inomt®  
Brils

**PLANTAR:**

Patient in Bauchlage

Die deutlich sichtbare **Achillessehne** inseriert am Tuber calcanei und geht nach proximal in den **M. triceps surae** über, der aus den beiden Köpfen des M. gastrocnemius und dem M. soleus besteht. Im medialen oberen Quadranten des M. gastrocnemius läßt sich die Sehne des **M. plantaris** tasten, der laut Daseter und Anson bei 9,5 % aller Menschen nicht vorkommt.





# OSTEOKINEMATIK UND ARTHROKINEMATIK FUßREGION

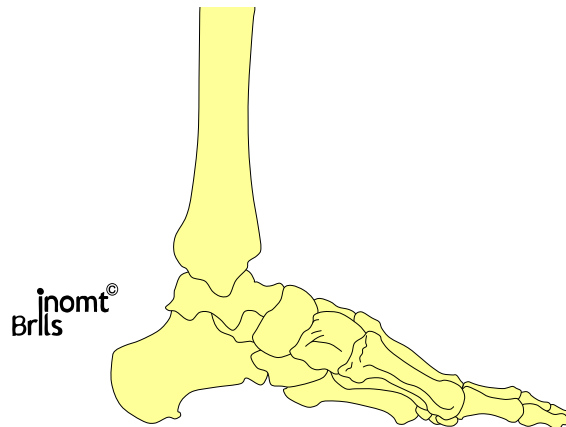
**ZITAT:**

*Nichts ist besser verteilt als  
die Intelligenz – wir sind alle  
mit der eigenen zufrieden.*

Spanisches Sprichwort

## OSTEO- UND ARTHROKINEMATIK DES OBEREN SPRUNGGELENKES

Osteokinematische Bewegung	Arthrokinematik primär	Arthrokinematik sekundär
Plantarflexion Abduktion	ventral, etwas proximal	⊕ Quadrantenregel
Dorsalextension Adduktion Fibula-rotation	dorsal, etwas distal	⊕ Quadrantenregel entweder ventral, oder dorsal, oder ⊕ Quadrantenregel

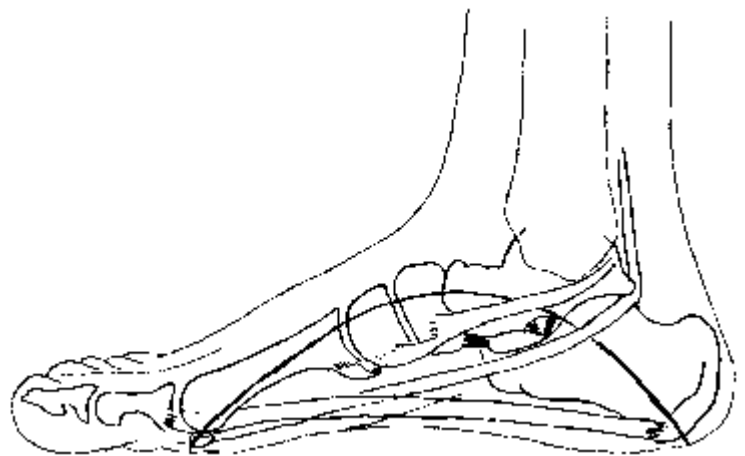


## OSTEO- UND ARTHROKINEMATIK DES UNTEREN SPRUNGGELENKES

Osteokinematische Bewegung	Arthrokinematik primär	Arthrokinematik sekundär
Inversion		⊕ Quadrantenregel
Eversion		⊕ Quadrantenregel

## OSTEO- UND ARTHROKINEMATIK DES ART. CALCANEOCUBOIDEA

Osteokinematische Bewegung	Arthrokinematik primär	Arthrokinematik sekundär
Plantarflexion	plantar, medial	
Dorsalflexion	dorsal, lateral	
Abduktion	lateral, dorsal	
Adduktion	medial, plantar	
Supination	⊕ Quadrantenregel	
Pronation	⊕ Quadrantenregel	



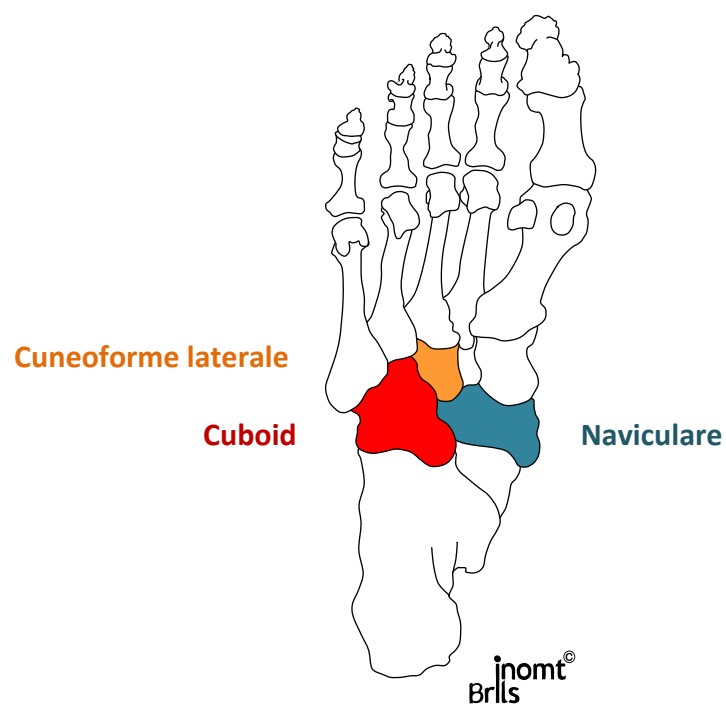
inomt®  
Brlls

### OSTEO- UND ARTHROKINEMATIK DES ART. CUBOIDEOCUNEONAVICULARIS

Osteokinematische Bewegung	Arthrokinematik primär	Arthrokinematik sekundär
Inversion	plantar und medial	
Eversion	dorsal und lateral	

### OSTEO- UND ARTHROKINEMATIK DES ART. CUNEONAVICULARIS

Osteokinematische Bewegung	Arthrokinematik primär	Arthrokinematik sekundär
Plantarflexion	plantar und proximal	
Dorsalflexion	dorsal und distal	



## OSTEO- UND ARTHROKINEMATIK DER ARTT. TIBIOFIBULARES PROXIMALES UND DISTALES

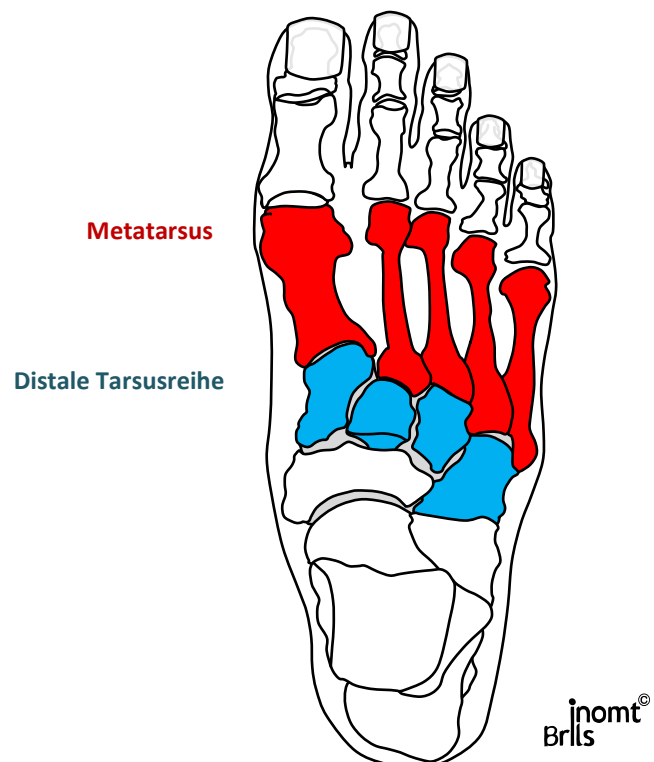
Osteokinematische Bewegung	Arthrokinematik primär	Arthrokinematik sekundär
<b>Art. tibiofibularis proximalis</b>		
Außenrotation im Art. genu	dorsales Gleiten der Fibula	
Innenrotation im Art. genu	ventrales Gleiten der Fibula	
Dorsalflexion im OSG		Gapping zwischen Tibia und Fibula, Fibula gleitet nach proximal. Sowohl Innen- als auch Außenrotation sind möglich, muss aber nicht sein
Plantarflexion im OSG		Fibula gleitet nach distal
<b>Art. tibiofibularis distalis</b>		
Dorsalflexion im OSG		Gapping zwischen Tibia und Fibula, Fibula gleitet nach proximal. Sowohl Innen- als auch Außenrotation sind möglich, muss aber nicht sein

## OSTEO- UND ARTHROKINEMATIK DES ART. TALOCALCANEONAVICULARIS

Osteokinematische Bewegung	Arthrokinematik primär	Arthrokinematik sekundär
Pars talocalcanearis		
Inversion	⊕ Quadrantenregel	
Eversion	⊕ Quadrantenregel	
Pars talonavicularis		
Plantarflexion	plantar, etwas proximal und medial	
Dorsalflexion	dorsal, etwas distal und lateral	
Abduktion	lateral, dorsal und etwas distal	
Adduktion	medial, plantar und etwas proximal	
Supination	⊕ Quadrantenregel	
Pronation	⊕ Quadrantenregel	

## OSTEO- UND ARTHROKINEMATIK DER ARTT. TARSOMETATARSIALES I - V

Osteokinematische Bewegung	Arthrokinematik primär	Arthrokinematik sekundär
<b>Plantarflexion</b> Metatarsale I	Plantar, etwas lateral und proximal	
Metatarsale II	plantar und etwas proximal	
Metatarsale III-V	plantar, etwas medial und proximal	
<b>Dorsalflexion</b> Metatarsale I	dorsal, etwas medial und distal	
Metatarsale II	dorsal und etwas distal	
Metatarsale III-V	dorsal, etwas lateral und distal	

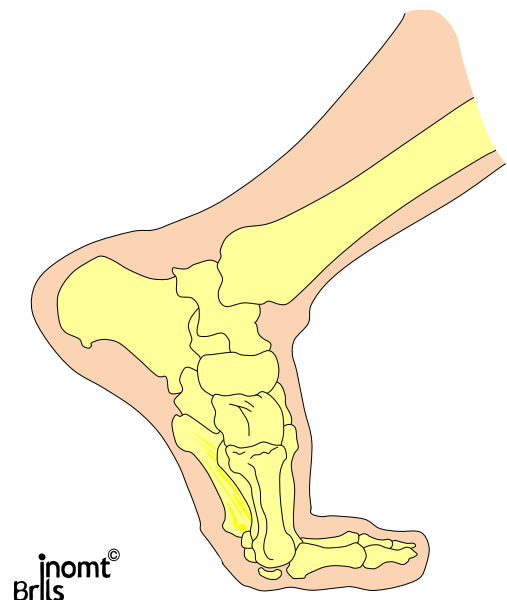


# ASPEZIFISCHE UND SPEZIFISCHE UNTERSUCHUNG FUßREGION

**ZITAT:**

*Die Fortschritte der Medizin  
sind ungeheuer.  
Man ist seines Todes nicht  
mehr sicher.*

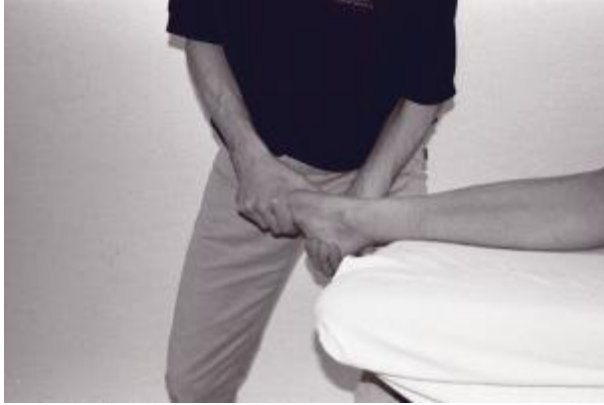**Hermann Kesten**



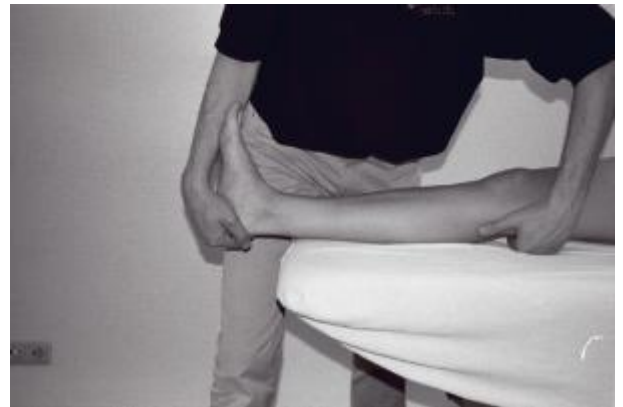## ASPEZIFISCHE BASISFUNKTIONSUNTERSUCHUNG

### OBERES SPRUNGGELENK

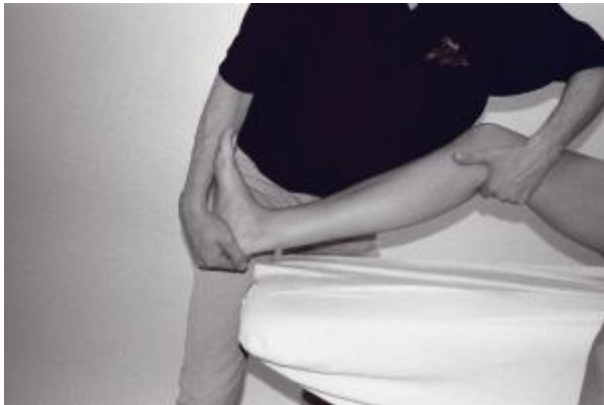#### 1. PASSIVE PLANTARFLEXION



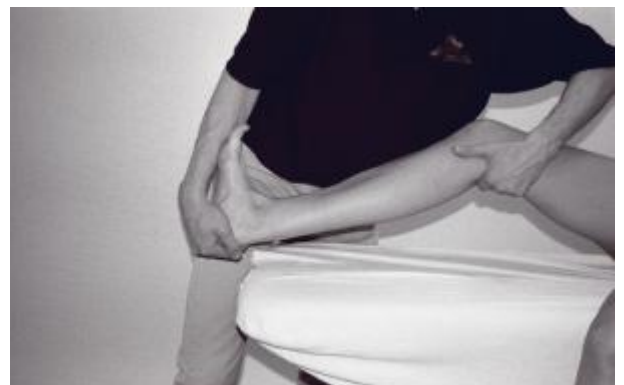#### 2. PASSIVE DORSALEXTENSION *in Knieextension (M. gastrocnemius)*



#### *in Knieflexion (M. soleus)*



#### *mit Hilfe des Patienten (reziproke Inhibition)*

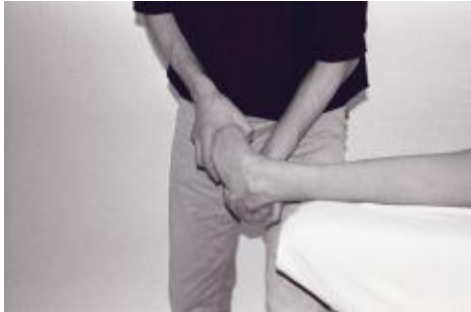



LIGAMENTE

PASSIVE PLANTARFLEXION – VARISIERUNG – ADDUKTION – SUPINATION

*Lig. talofibulare anterior*



---

---

---

---

---

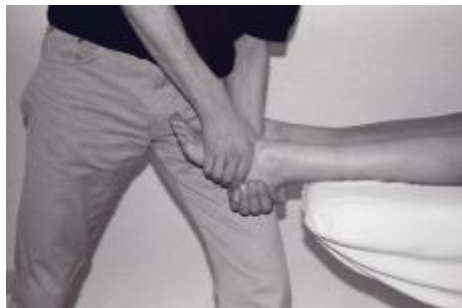---

---

---

PASSIVE PLANTARFLEXION – VALGISIERUNG – ABDUKTION - PRONATION

*Lig. tibiotalare anterior*



---

---

---

---

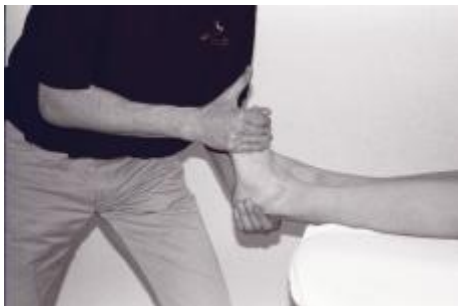---

---

---

---

ISOMETRISCHE DORSALEXTENSION



---

---

---

---

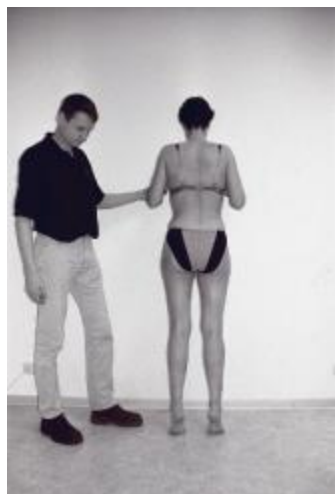---

---

---

---

ISOMETRISCHE PLANTARFLEXION



---

---

---

---

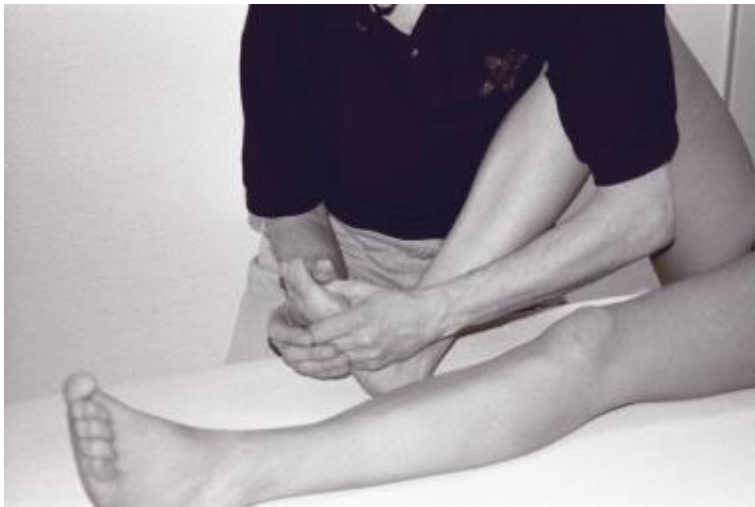---

---

---

---

ISOMETRISCHE PRO- UND SUPINATION



---

---

---

---

---

---

---

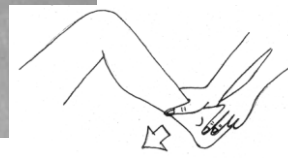
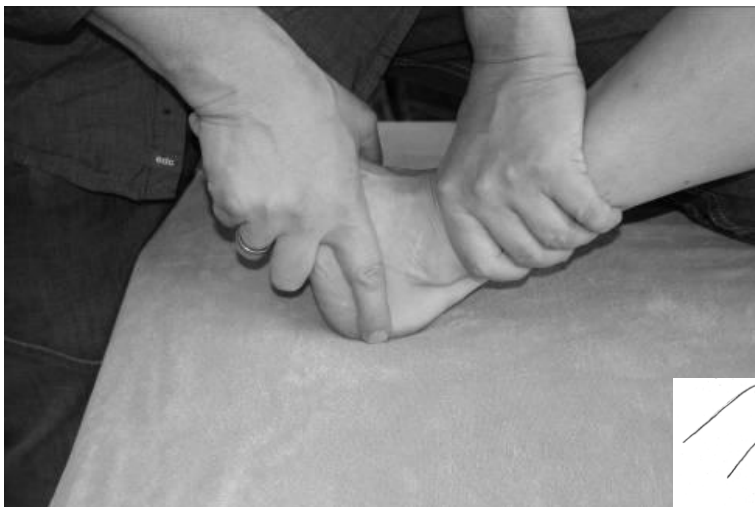---

---

---

ZUSATZTESTS

VORDERE SCHUBLADE



---

---

---

---

---

---

---

---

---

---

---

---

---

---

---

---

---

---

---

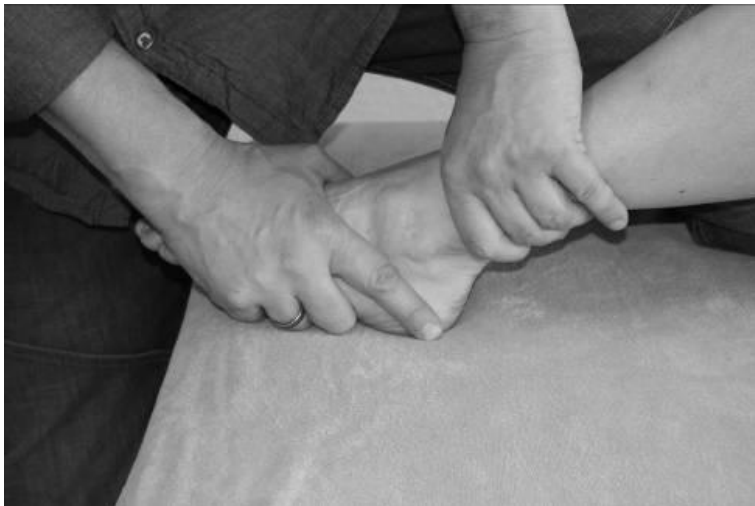---

---

---

---

---



---

---

---

---

---

---

---

---

---

---

---

---

---

---

---

---

---

---

---

---

---

---

---

---

HINTERE SCHUBLADE




---

---

---

---

---

---

---

---

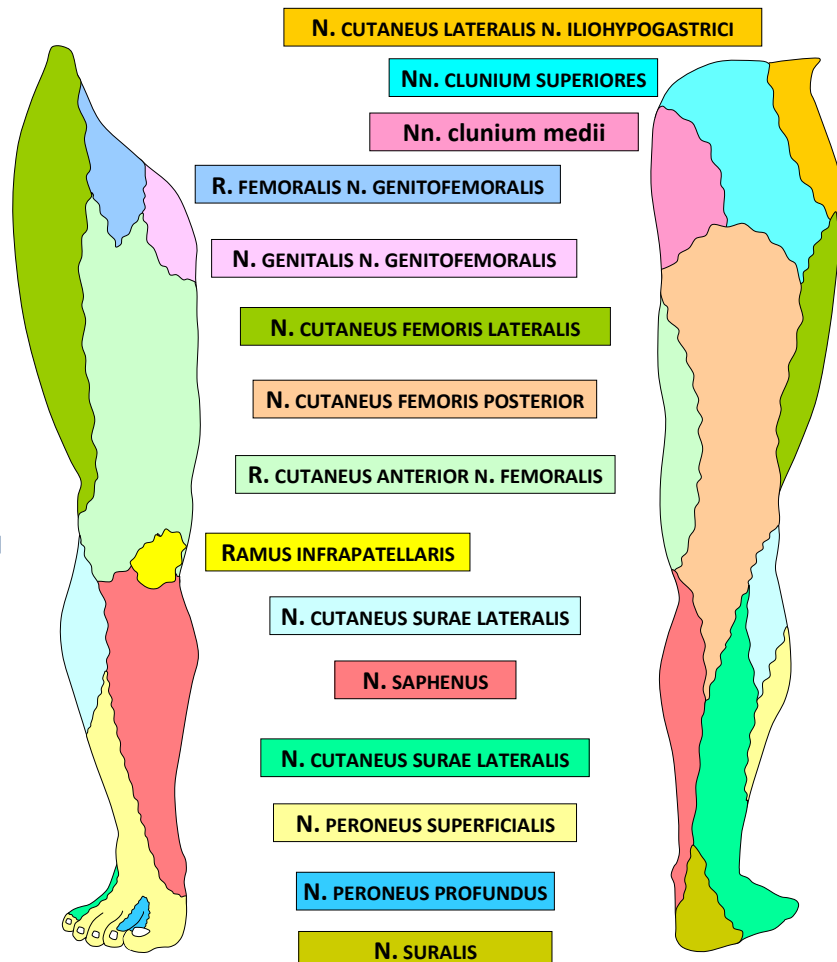
---

---

---

---

PERIPHERE INNERVATION



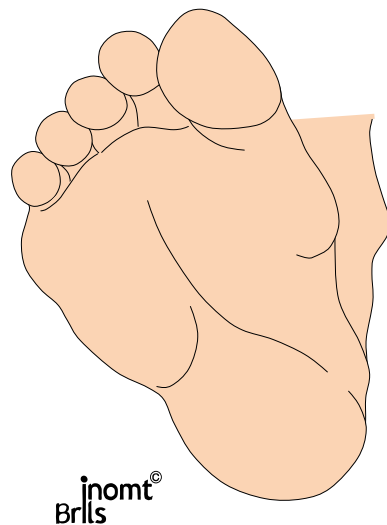# INTERPRETATION UND PATHOLOGIE

## FUßREGION

**ZITAT:**

*Es ist nicht genug zu wissen,  
man muss auch anwenden; es  
ist nicht genug zu wollen, man  
muss auch tun.*

**Johann Wolfgang von Goethe**



inomt®  
Brlls

## INTERPRETATION

### A. Inerte Strukturen

#### 1. Kapselmuster

##### a) oberes Sprunggelenk:

Plantarflexion	:	Dorsalextension
2	:	1

##### b) unteres Sprunggelenk:

Varisierung	:	Valgisierung
3	:	1

##### c) Chopart'sche Gelenke:

Plantarflexion	:	Adduktion	:	Supination
1	:	1	:	1

##### d) Metatarsophalangealgelenk I:

Dorsalextension	:	Plantarflexion
4	:	1

##### e) Metatarsophalangeale Gelenke II- IV:

Flexion	:	Extension
2	:	1

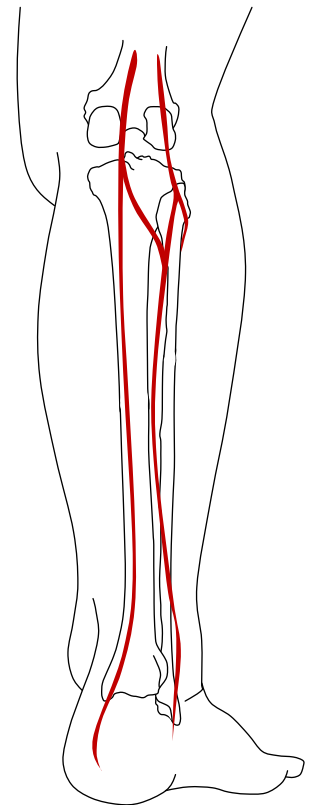
##### f) Zehengelenke:

Flexion	:	Extension
2	:	1

#### 2. Kein Kapselmuster, aber Einschränkung

#### 3. Pathologien mit völliger Beweglichkeit

#### 4. Ligamentäre Affektionen



inomt®  
Brlls

## A INERTE STRUKTUREN

### A.1 KAPSELMUSTER

#### A.1.1 TRAUMATISCHE ARTHRITIS

Am häufigsten tritt die traumatische Arthritis als Folge eines Supinationstraumas auf und spielt sich oft im unteren Sprunggelenk und den Chopart'schen Gelenken ab.

Eine chronische Überbelastung in Plantarflexionsrichtung kann zu exostotischen Veränderungen am Proc. posterior tali führen, wobei mögliche Folgen Periostosen, kapsuläre Reizungen bis hin zur Kapsulitis, Arthritis und muskuläre Überreizung der Flexorenmuskulatur sind.

#### A.1.2 RHEUMATISCHE ARTHRITIS

Diese findet sich nur selten im oberen Sprunggelenk, meist im unteren Sprunggelenk und immer in den Chopart'schen Gelenken.

#### A.1.3 IDIOPATHISCHE ARTHRITIS

Die Ursache ist unbekannt.

#### A.1.4 ARTHROSE

Sie entsteht entweder primär oder sekundär als Folge einer Fraktur.

Siehe auch Kapitel „Arthrose“ im Skript Ex 1.

## A.2 KEIN KAPSELMUSTER, ABER EINSCHRÄNKUNG

### A.2.1 CORPUS LIBERUM

Anamnestisch werden die typischen, scharf stechenden, unregelmäßig auftretenden Schmerzen angegeben, die nach vorsichtigem Bewegen völlig verschwinden.

Befindet sich der freie Gelenkkörper im Art. tarsometatarsale I, wird laut Cyriax eine 30 Minuten dauernde Traktion mit einer Kraft von etwa 9 kg durchgeführt. Im oberen und unteren Sprunggelenk wird mittels Manipulation behandelt.

Man kann den Sitz des Corpus liberum nur dann mit Sicherheit bestimmen, wenn bei der Funktionsuntersuchung Einschränkungen auftreten, was allerdings nicht immer der Fall sein wird. Meistens kann die Diagnose nur aufgrund der Anamnese gestellt werden. Da in diesem Fall schlecht zu unterscheiden ist, in welchem Gelenk sich das Corpus liberum befindet, sollte man immer sowohl das obere, als auch das untere Sprunggelenk behandeln.

### A.2.2 IMMOBILISATIONSEINSCHRÄNKUNG

Bei einer längerdauernden Immobilisation entsteht eine Einschränkung, die sich hauptsächlich als Spitzfuß äußert. Dies geschieht, da die Fußflexoren wesentlich stärker ausgebildet sind als die Extensoren. Weiterhin ist der M. soleus der Muskel im Körper, der über den prozentual höchsten Anteil an tonischen Muskelfasern verfügt und so kaum zu ermüden ist.

Hat sich einmal eine fixierte Einschränkung in Spitzfußform mit strukturellen Änderungen des Bindegewebes entwickelt, so wird die Therapie sehr langwierig sein.

Je nach Immobilisationsstellung können sich natürlich auch Einschränkungen in andere Richtungen ergeben.

## A.3 PATHOLOGIE MIT VÖLLIGER BEWEGLICHKEIT

### A.3.1 MALLEOLENGABELHYPERMOBILITÄT/-INSTABILITÄT

Meist aufgrund eines Traumas in Richtung Supination oder Hyperextension kann es zu einer Ruptur der Ligg. tibiofibulares anterius und posterius kommen, wodurch sich die Stabilität der Malleolengabel verringert. Bedingt durch deren weit aus geringere Reißfestigkeit ist die vordere Syndesmose häufiger betroffen als die hintere.

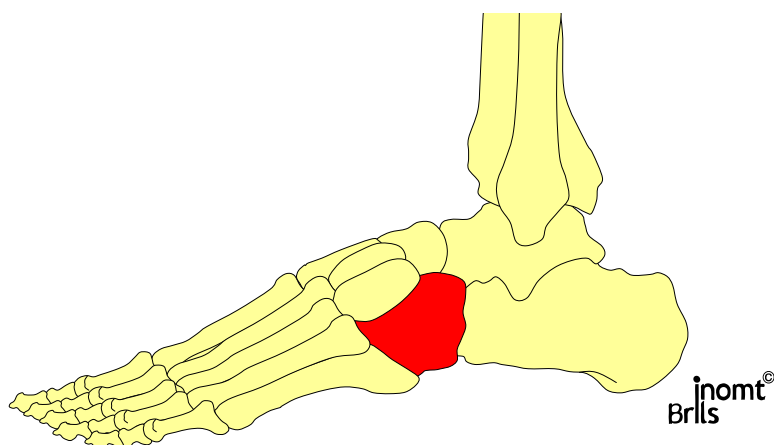
### A.3.2 CUBOIDROTATION

Verursacht wird diese Blockierung im Fußwurzelbereich häufig durch starken Zug des M. peroneus longus, der durch einen Sulcus im Os cuboideum zur Fußsohle läuft. Durch den Zug des Muskels wird der laterale Rand des Cuboid nach proximal gezogen, der mediale dreht nach unten.

Dieses Geschehen spielt sich häufig bei Supinationstraumen ab, der M. peroneus longus reagiert auf die massive Varisierung mit einer schnellen und starken Anspannung und rotiert das Cuboid.

Hauptsymptom dieser Patienten sind Schmerzen bei der isometrischen Pronation, ansonsten werden häufig nur diffuse Schmerzen im Fuß angegeben.

Behandelt wird mit einer Manipulation, einer sogenannten „Peitschenschlag-Technik“.



### A.3.3 BURSITIDEN

**Bursitis tendinis calcanei** (subachillea, subtendinea achillea).

Bei endgradiger Plantarflexion werden durch Kompression der Bursa Schmerzen provoziert.

**Bursitis calcanei** (subcutanea calcanei posterius).

Der Patient beklagt dorsale, unter dem Calcaneus sitzende Schmerzen. Häufig sind in diesem Bereich eine Rötung und Schwellung zu finden. Diese Bursitis wird auch „**Winterheel- Syndrom**“ genannt. Die Probleme entstehen hauptsächlich durch schlecht sitzendes Schuhwerk.

### A.3.4 PERIOSTOSEN

**Periostosis tibiae posterior** („dancer's heel“)

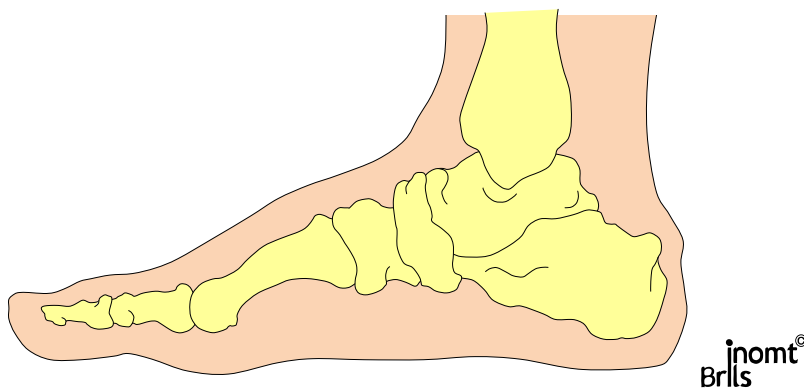
Diese Pathologie wird meist durch eine Hypermobilität in Plantarflexion hervorgerufen. In der Funktionsuntersuchung ist die endgradige Plantarflexion schmerzhaft. Hervorgerufen wird der Schmerz durch die Einklemmung des Proc. posterior tali zwischen Calcaneus und Tibia, die erst durch die Hypermobilität ermöglicht wird.

**Periostosis anterior:**

Hierbei tritt der Schmerz bei endgradiger Dorsalextension auf. In diesem Fall wird der Talus gegen die vordere Tibiakante komprimiert.

**Periostosis lateralis:**

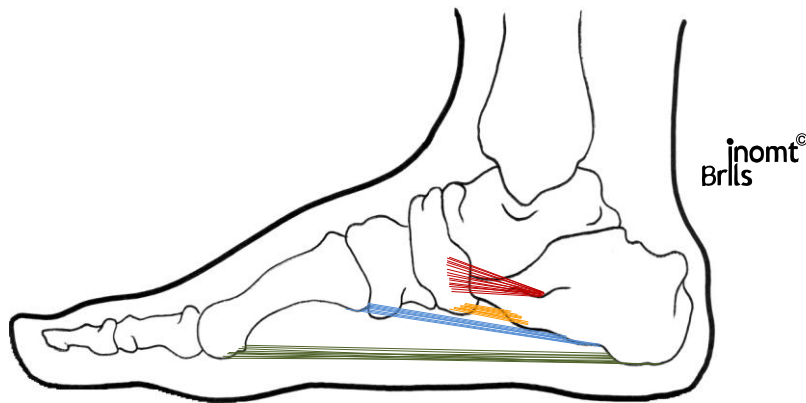
Die Schmerzen werden durch endgradige Dorsalextension und Pronation ausgelöst aufgrund der Reizung des Calcaneus durch die Fibulaspitze.



inomt®  
Brlls

### A.3.5 MEDIOTARSALE ÜBERLASTUNG

Bei Belastung werden Schmerzen im Lig. calcaneonaviculare plantare (Pffannenband) angegeben, das durch Statikänderung (Abduktion des Vorfußes) überdehnt wird. Man findet die passive Pronation und Supination schmerzhaft. Die Plantarflexion und Dorsalextension in den Chopart'schen Gelenken erscheint hypermobil.



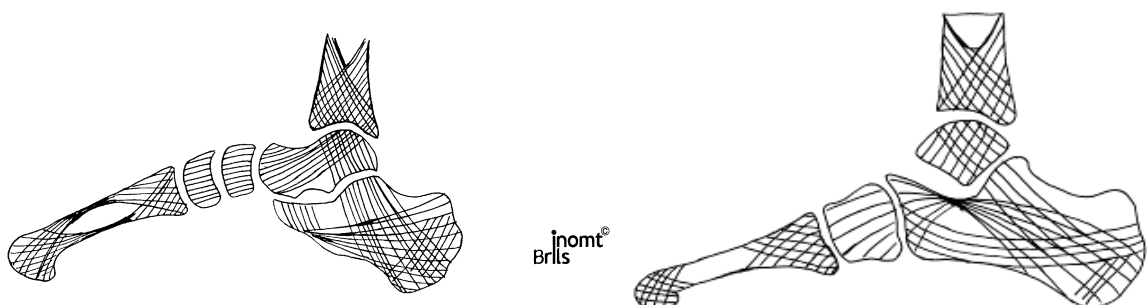
1. *Lig. calcaneonaviculare mediale - Lig. neglectum*
- 2a. *Lig. calcaneonaviculare plantare - Pffannenband*
- 2b. *Lig. calcaneocuboideum plantare - Lig plantare breve*
3. *Lig. plantare longum*
4. *Aponeurosis plantaris - Plantaraponeurose*

### A.3.6 MORTON'SCHE METATARSALGIE

Hierbei handelt es sich um eine Einklemmungsneuropathie eines N. digitalis zwischen zwei Ossa metatarsalia. Meistens ist der Nerv zwischen MT IV und MT V betroffen, aber auch in allen anderen Intermetatarsalräumen kann sich diese Pathologie abspielen.

Durch verstärkten Druck auf den Nerven verdicken sich seine Gliazellen und bilden ein spindeliges Pseudoneurinom, welches wiederum den Nerven komprimiert und somit den Schmerz des Patienten hervorruft.

Zunächst werden die Probleme nur bei Belastung verspürt, bei Verstärkung des Drucks treten sie auch in Ruhe auf. Die Schmerzen strahlen vor allem in den lateralen Vorfuß bis in die Zehenspitzen aus.

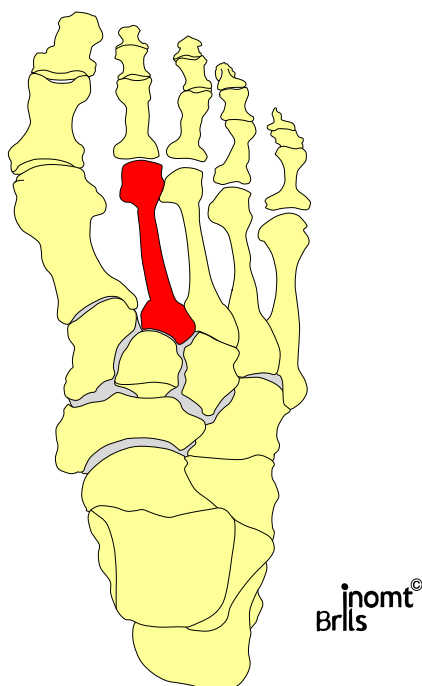


### A.3.7 MARSCHFRAKTUR (STRESSFRAKTUR)

Am häufigsten ereignen sich Marschfrakturen an den Ossa metatarsalia, von denen meist die Basis ossis MT II betroffen ist. Diese ragt am weitesten in den Tarsus hinein und wird somit mechanisch am stärksten belastet.

Die Diagnostik wird erschwert, da Röntgenbilder häufig erst nach zwei bis drei Wochen einen positiven Befund zeigen. Die Frakturlinie selbst ist akut selten sichtbar, erst nach etwa 20 Tagen zeichnet sich die Verkalkung der Bruchränder ab.

Ermüdungsfrakturen können auch an allen anderen Knochen des Tarsus, Metatarsus und Unterschenkels auftreten, am häufigsten sind Os naviculare, Tibia und Fibula betroffen.

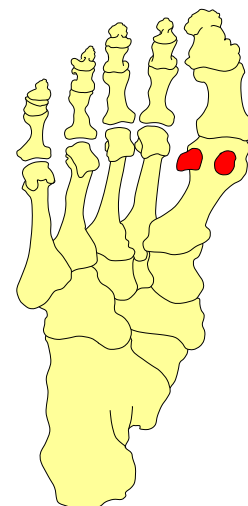


### A.3.8 SESAMOIDITIS

Darunter versteht man Schmerzen am Os sesamoideum, die durch Traumata, Überbelastungen oder Frakturen verursacht werden. Sesambeine können an jedem Zeh vorkommen, existieren aber immer am Großzeh.

Diese Kompaktknochen sind selbst nicht nozizeptiv innerviert, liegen allerdings in reichlich innerviertem Periost und in einer Sehne, die Nozisenoren besitzen, so dass diese Pathologie deutliche Schmerzen produzieren kann.

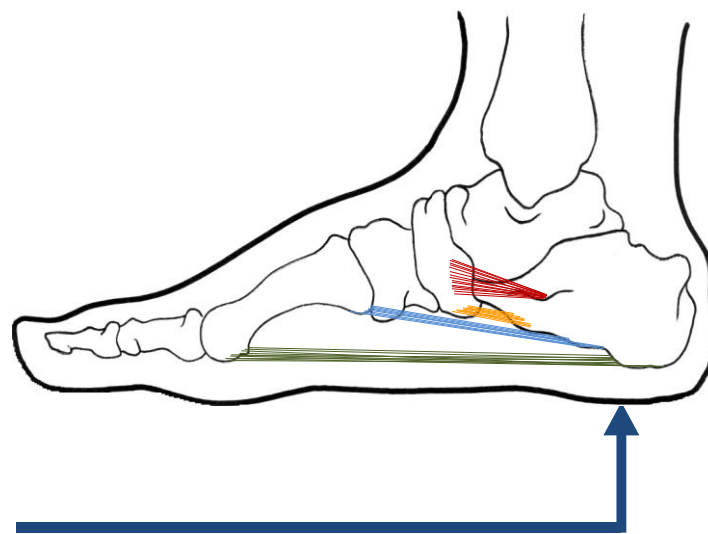
Das wichtigste Symptom der Sesamoiditis am Großzeh ist die schmerzhafte isometrische Großzehenflexion. Dementsprechend ist bei anderen Lokalisationen die jeweilige Zehenflexion schmerzprovozierend.



### A.3.9 FASCIITIS PLANTARIS

Diese Pathologie ist ein Reizzustand der Fascia plantaris an ihrem Ansatz am Tuber calcanei. Sie entsteht meist durch eine Überlastung der Plantaraponeurose und betrifft häufig Läufer, die durch unpassendes Schuhwerk, schlechte Abrolltechnik oder orthopädische Fehlstellungen (Senkfuß) in Richtung Pronation abknicken.

Die Schmerzen sind lokal am der Insertion der Plantaraponeurose am Calcaneus lokalisiert. Die Patienten geben typischerweise ihren Hauptschmerz zu Beginn der Belastung an und berichten bei weiterer Belastung von einem Nachlassen der Schmerzen bis zu völliger Beschwerdefreiheit.

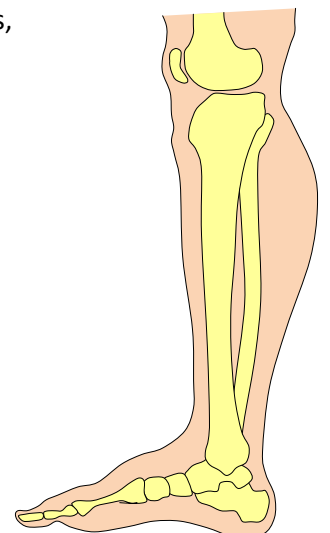


inomt®  
Brlls

### A.3.10 FERSENSPORN

Es handelt sich hierbei um eine dornartige, knöcherne oder teilweise knorpelige Ausziehung disto-medial am Tuber calcanei, die sich häufig in Folge einer Fasciitis plantaris entwickelt. Diese beiden Pathologien haben eine ähnliche Symptomatik, wobei der Schmerz beim Fersensporn nicht dazu neigt bei längerer Belastung abzuschwächen.

Der Fersensporn tritt häufig bei Erkrankungen des rheumatischen Formenkreises, wie beispielsweise dem M. Bechterew, auf.



### A.3.11 APOPHYSITIS CALCANEI

Diese Erkrankung wird zu den aseptischen Knochennekrosen gerechnet, häufig geht sie mit massiven knöchernen Exostosen im Bereich des Ansatzes der Achillessehne einher. Diese wird als **Haglund - Ferse** bezeichnet. Aufgrund der Häufigkeit der Haglund – Exostosen wird der **Morbus Sever - Haglund** als Synonym für die Apophysitis calcanei benutzt.

Die Schmerzen des Patienten treten hauptsächlich bei Druck durch zu hartes Schuhwerk auf. Häufig wird auch der proximale Ansatz der Achillessehne in Mitleidenschaft gezogen.

### A.3.12 APOPHYSITIS OSSIS NAVICULARIS (MORBUS KÖHLER)

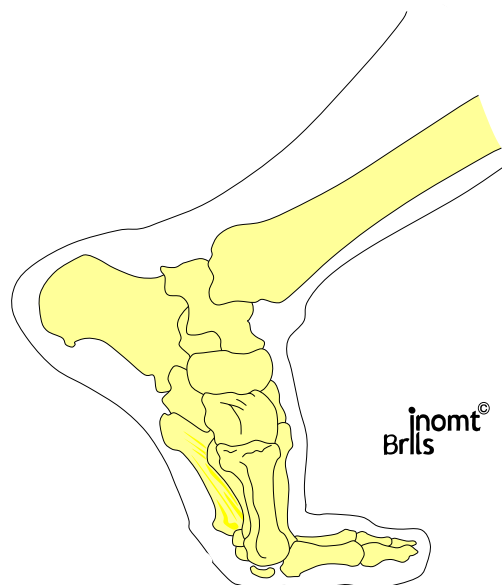
Aseptische Knochennekrose des Os naviculare bei Kindern und Jugendlichen.

### A.3.13 CALCANEODYNIE

Schmerzzustand des Fettkissens unter den Calcaneus, meist durch eine Einblutung ins Fettkissen. Durch die starke punktuelle Belastung kommt diese Pathologie häufig beim Hohlfuß vor.

### A.3.14 TENNISFERSE

Durch Mikrotraumata entstehen petechielle Blutungen, die letztendlich so gehäuft sind, dass sie ineinander übergehen und die Ferse schwarz erscheinen lassen. Meist sind diese Mikrotraumata auf falsches Schuhwerk zurückzuführen.

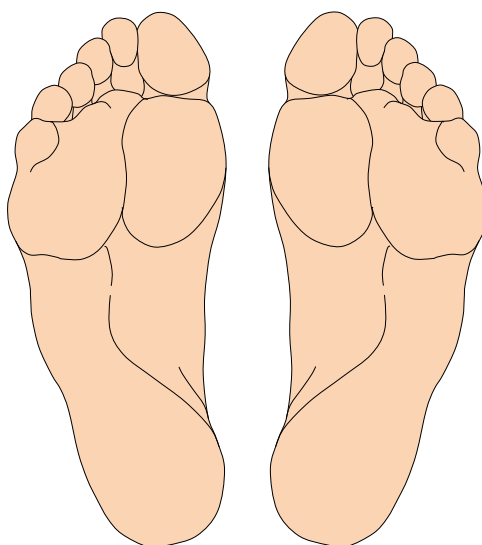

### A.3.15 MORBUS LEDDERHOSE

Knotenförmige Wucherung der Plantaraponeurose, die dem M. Dupuytren an der Hand entspricht. Laut den neuesten Erkenntnissen können diese Krankheitsbilder unter anderem durch eine orthosympathisch vegetative Hyperaktivität entstehen.

Man entdeckte im Bindegewebe Zellen (Fibroblasten) die eine erhöhte Konzentration an Aktin und Myosin beinhalten, welche bekanntermaßen auch die kontraktiven Eiweiße der quergestreiften, der glatten und der Herz- Muskulatur sind. Man nannte diese Zellen daher Myofibroblasten. Jeder dieser Myofibroblasten hat isoliert nur eine geringe Kontraktionsfähigkeit, bei Bedarf verkettet sich diese Zellen und bewirken gemeinsam eine Kontraktion des Bindegewebes.

Dieser Prozeß kann nicht ohne nervale Steuerung vonstatten gehen, Man an diesen Myofibroblasten wurden  $\alpha$  - Rezeptoren entdeckt, welche auf Noradrenalin reagieren. Das einzige Noradrenalin als Neurotransmitter verwendende periphere System ist das orthosympathisch vegetative Nervensystem. Somit liegt die Vermutung nahe, dass bei einem Hyperaktivitätszustand des Orthosympathikus die Myofibroblasten durch vermehrte Freisetzung von Noradrenalin sich verkettet und anspannen. Dies wirkt sich klinisch als eine Tonisierung des Bindegewebes aus, wodurch die Kapillaren komprimiert und die Diffusionswiderstände erhöht werden. Daraus resultiert eine veränderte Stoffwechsellage, die bei gesteigertem Energieverbrauch früher in die anaerobe Energiebereitstellung übergeht. Die dabei entstehende Säure wird von der Grundsubstanz gepuffert. Dies reduziert die Belastbarkeit des Gewebes und erhöht dessen Verletzungsanfälligkeit. Dadurch führt eine normale Beanspruchung zu Mikrotraumen, die aufgrund der veränderten Versorgung nicht physiologisch ausheilen. Die Folgen sind Wucherungen und Verknotungen (Fibroplasie) des Bindegewebes.



inomt®  
Brils

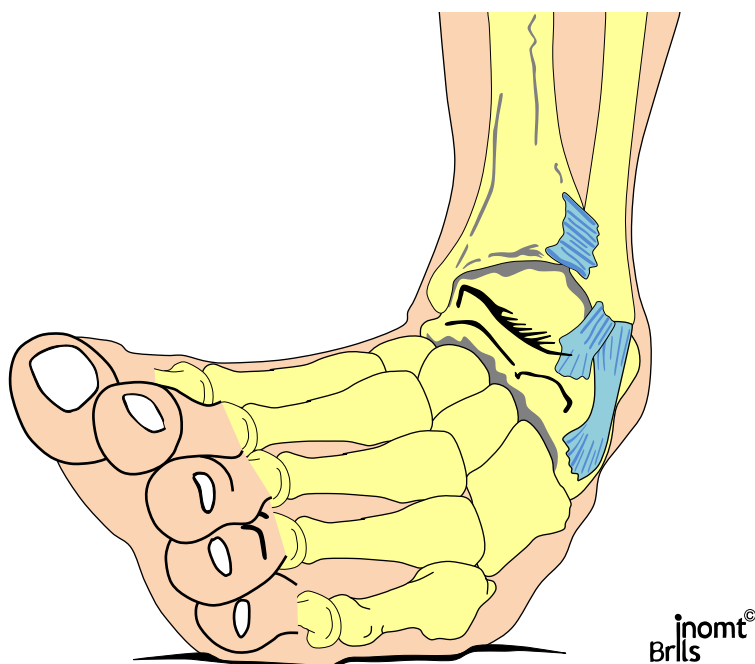
## A.4 LIGAMENTÄRE AFFEKTIONEN

### A.4.1 SUPINATIONSTRAUMA

Je nach Schwere der Verletzung können bei einem Supinationstrauma folgende Strukturen betroffen sein. Die Strukturen sind in progressiver Ordnung aufgelistet, wobei die Reihenfolge nicht zwingend ist, d. h. nicht jede Struktur muss der Reihe nach betroffen sein.

1. Lig. talofibulare anterius (fibulärer Ansatz)
2. Lig. calcaneofibulare (fibulärer Ansatz)
3. Lig. talofibulare anterius (talarer Ansatz)
4. Lig. calcaneocuboideum
5. Mm. peronei
6. Lig. tibiotalare anterius
7. M. extensor digitorum longus
8. Lig. talofibulare posterius
9. M. extensor hallucis longus
10. Lig. cuboideometatarsale V

Cave: Bei persistierenden Beschwerden auf der medialen Seite an eine **bone bruise** denken!



inomt®  
Brlls

#### A.4.2 PRONATIONSTRAUMA

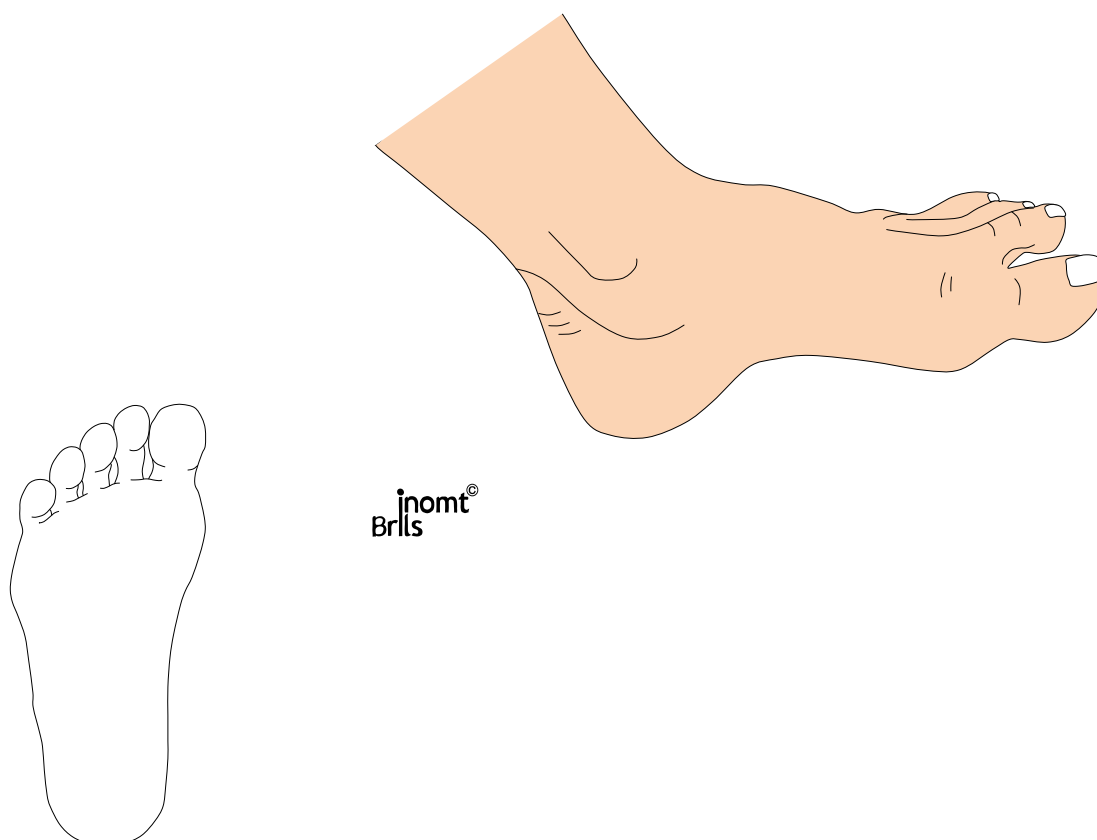
Die hierbei am häufigsten betroffene Struktur ist das Lig. tibiotalare anterius.

Auch alle anderen Anteile des Lig. deltoideum können betroffen sein. Außerdem kann auch der M. tibialis posterior nach einem Pronationstrauma Schwierigkeiten bereiten.

#### A.4.3 PLANTARFLEXIONSTRAUMA

Bei einem reinen Plantarflexionstrauma, das allerdings nur selten vorkommt, sind das Lig. talofibulare anterius und das Lig. tibiotalare anterius betroffen. Durch eine Ruptur eines Bandes kann eine vordere Instabilität entstehen. Häufig kommt diese Verletzung in Verbindung mit einem Kapselriß vor.

Es kann außerdem zu Problemen des M. extensor digitorum longus oder des M. extensor hallucis longus kommen.



## B KONTRAKTILE STRUKTUREN

### B.1 ISOMETRISCHE PLANTARFLEXION (ZEHENSTAND)

M. tibialis posterior (L4 / L5) (siehe isometrische Supination)

Mm. peronei (L5 / S1) (siehe isometrische Pronation)

#### M. triceps surae (S1 / S2)

Bei Affektionen des M. triceps surae ist zusätzlich die isometrische Supination schmerzhaft. Es gibt mehrere Stellen, an denen sich die Pathologie auftreten kann:

Myogen:

Oft handelt es sich um eine partielle oder komplette Ruptur, meist im oberen Bereich des medialen Gastrocnemiuskopfes. Der Patient verspürt beim Trauma typischerweise einen plötzlichen, stechenden, peitschenschlagähnlichen Schmerz.

Myotendinogen:

Der Muskel ist in diesem Bereich seltener betroffen.

Tendinogen:

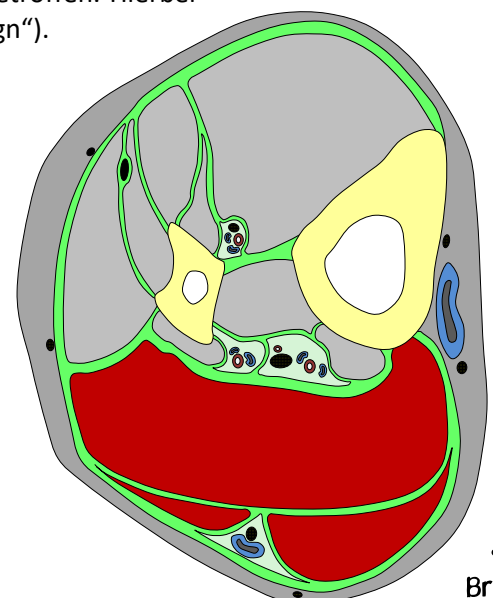
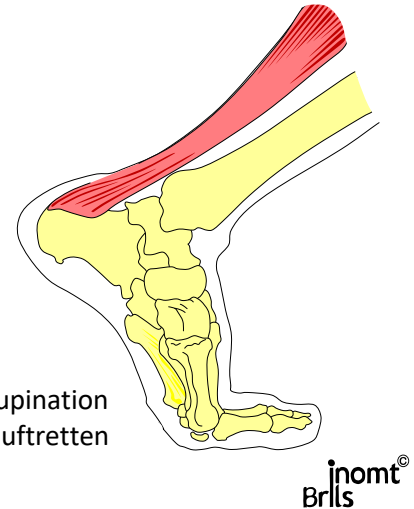
Affektionen der Achillessehne können in ihrem gesamten Verlauf (dorsal, ventral und auch an beiden Seiten) auftreten. Außerdem gibt es in diesem Bereich auch die sogenannte Peritendinitis achillii, welche Cyriax als Tendovaginitis beschrieb. Da die Achillessehne jedoch über keine Sehnenscheide verfügt, ist diese Bezeichnung irreführend. Genauer wäre die Bezeichnung **Tendosynovitis**. Bekannt sind auch partielle Rupturen oder Totalabriss der Achillessehne.

Tenoperiostal:

Die Insertion der Achillessehne ist häufig im ventralen Bereich betroffen. Hierbei kann auch die passive Plantarflexion positiv werden („localising sign“).

Ein Kraftverlust kann mehrere Ursachen haben:

- S1/2 - Problematik
- Läsion des N. tibialis
- Totalruptur der Sehne
- Starke Verkürzung



## B.2 ISOMETRISCHE DORSALEXTENSION

### M. extensor digitorum longus (L5 / S1)

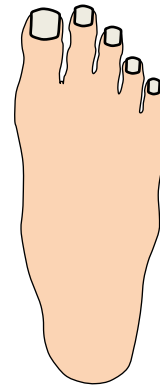
Auch die isometrische Zehenstreckung ist positiv.

### M. extensor hallucis longus (L4 - S1)

Auch die isometrische Extension der Großzehe ist schmerzhaft.

### M. tibialis anterior (L4 / L5)

Auch die isometrische Supination ist positiv.



inomt<sup>®</sup>  
Brlls

Eine weitere wichtige Pathologie des M. tibialis anterior ist das „**Tibialis anterior-Syndrom**“, auch „vorderes Logensyndrom“ genannt. In Ausnahmefällen gibt es auch beim M. tibialis anterior ein „**Shin-Splints Syndrom**“, das allerdings weitaus häufiger beim M. tibialis posterior vorkommt.

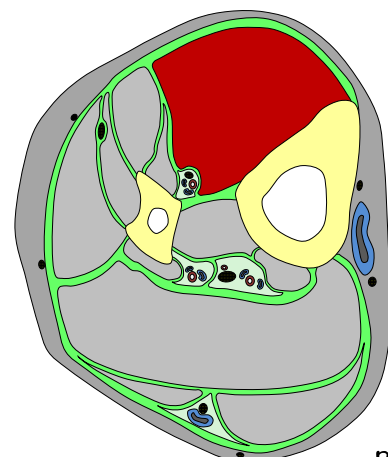
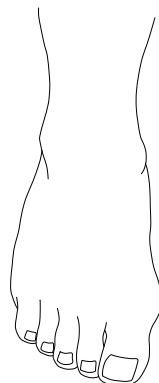
## LOGENSYNDROME:

Die gesamte oben genannte Muskulatur kann auch in Form eines Logensyndroms („**Kompartmentsyndrom**“) betroffen sein. Die Muskulatur ist vor allem im Bereich des Unterschenkels durch eine starke Faszie umgeben.

Durch Spannungserhöhung innerhalb dieser Umhüllung können die druckempfindlicheren Strukturen wie Nerven, Blut- und Lymphgefäße unter Kompression geraten. Diese Spannungserhöhung kann schon durch Überlastung eines dieser Muskeln auftreten.

In leichteren Fällen tritt während Belastung ein dumpfes Druckgefühl auf, welches in Ruhe schnell wieder abklingt. Persistiert es über längere Zeit, kann man versuchen, den betreffenden Muskel zu detonisieren.

In Extremfällen, wie zum Beispiel bei einer Einblutung, kann es zu Nekrotisierungen des Muskels kommen, weshalb eine schnelle, operative Faszien-spaltung erforderlich werden kann.



inomt<sup>®</sup>  
Brlls

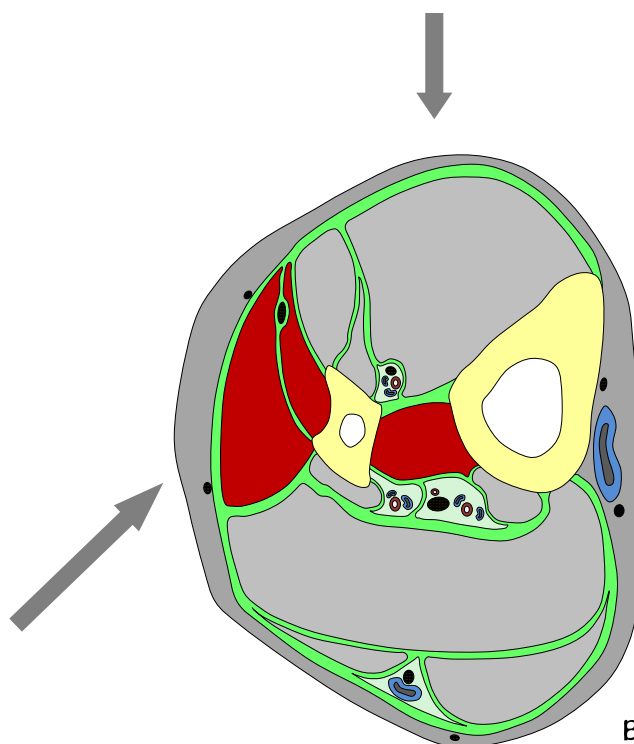
### B.3 ISOMETRISCHE SUPINATION

M. tibialis anterior (siehe isometrische Dorsalextension)

#### M. tibialis posterior

Auch die isometrische Plantarflexion ist positiv.

Wichtig ist hier das „**Shin-Splints Syndrom**“, das häufig bei Langstreckenläufern und Leichtathleten, v. a. Springern, auftritt. Es handelt sich hierbei um eine Entzündung von Fasziensfasern des M. tibialis posterior und des Periosts, in welches diese inserieren. Diese **Periostitis** spielt sich an der Medialseite des dritten Viertels (von proximal) der Tibiahinterkante ab. Cyriax spricht beim M. tibialis posterior von einer „**shinsoreness**“ (Schienenschen Schmerzen).

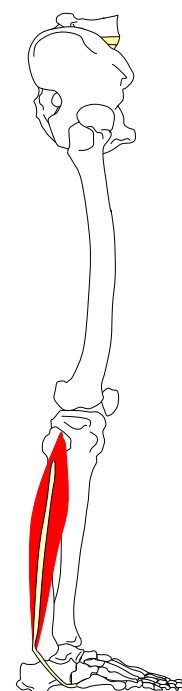


### B.4 ISOMETRISCHE PRONATION

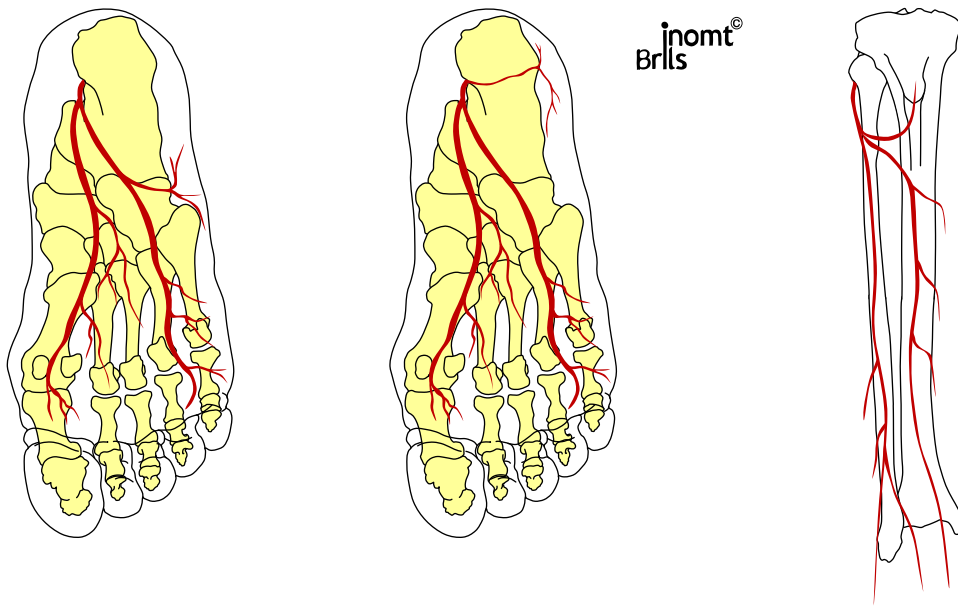
#### Mm. peronei longus et brevis

Auch isometrische Plantarflexion und passive Supination können positiv sein. Häufig sind sie nach einem Supinationstrauma durch Hyperkontraktion oder Überdehnung betroffen, wobei die Affektion im gesamten Muskel und der Sehne lokalisiert sein kann.

Bei Ruptur des Retinaculum mm. peroneorum superius luxieren die Sehnen der Mm. peronei, wodurch ein „**Snapping Ankle**“ entsteht, das jedoch meist keine Probleme verursacht.

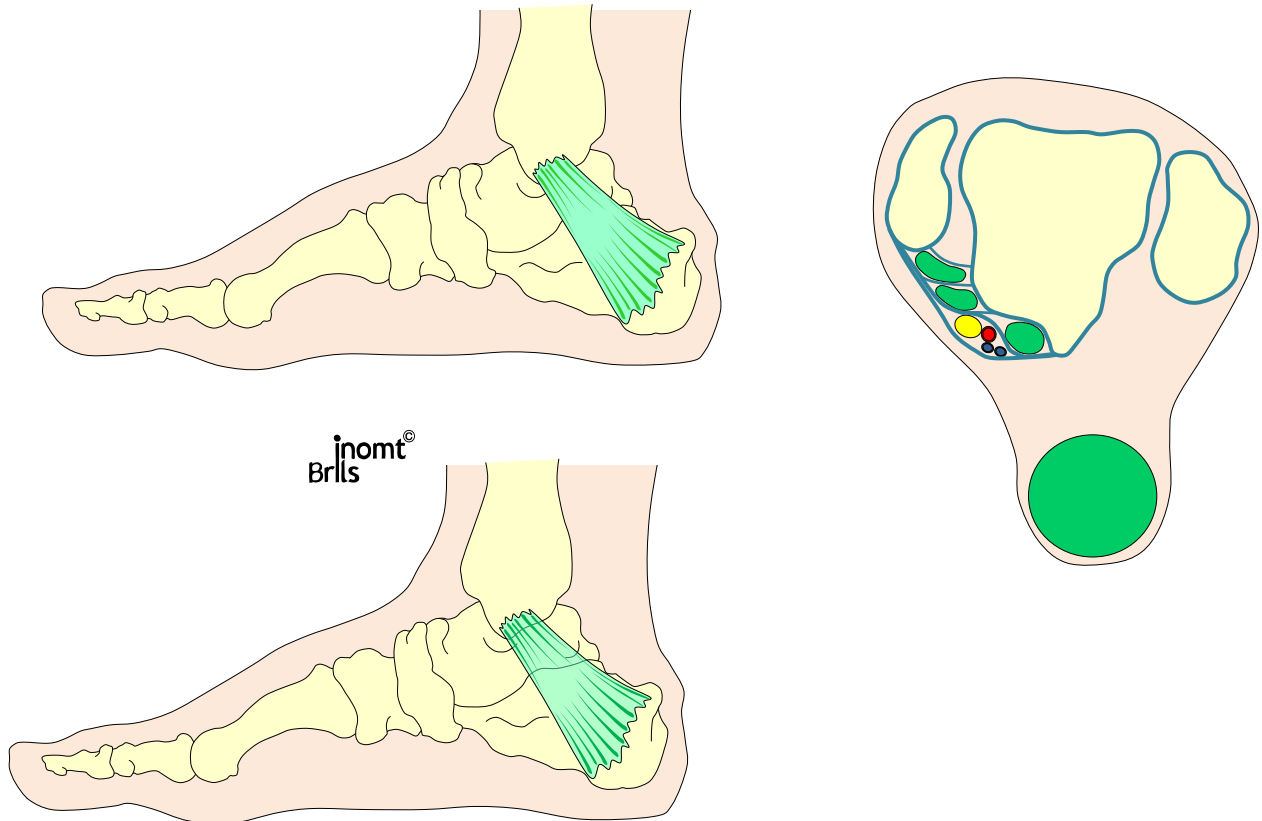


## EINKLEMMUNGSNEUROPATHIEN

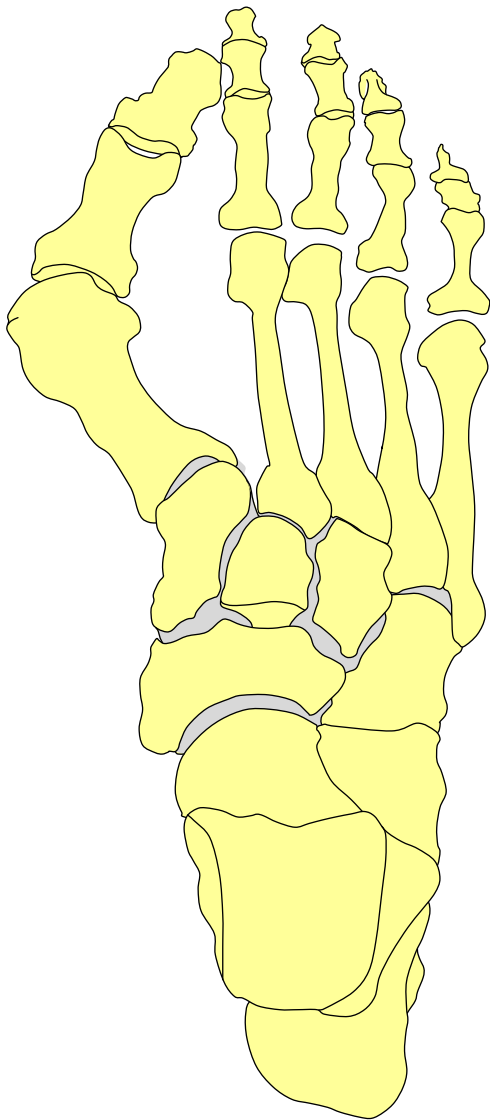


## RETINACULUM FLEXORUM UND TARSAKTUNNEL

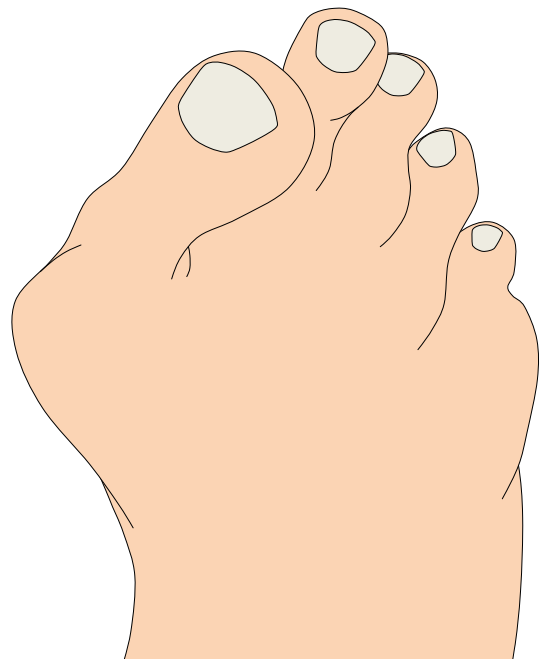Lig. laciniatum mit Stratum superficialis und Stratum profundum



ARBEITSBLATT: HALUX VALGUS



inomt®  
Brlls



## STABILISATION

Die Stabilität eines Gelenkes wird durch verschiedene Faktoren gewährleistet. Zunächst beeinflussen die knöchernen Strukturen und die Gestalt der von ihnen gebildeten Verbindungen ihre Stabilität. Hier gibt es deutliche Unterschiede im Aufbau der einzelnen Gelenke. So ist beispielsweise das Hüftgelenk durch die Form der Artikulationspartner geschützt („Nußgelenk“), wohingegen das Kniegelenk keinerlei knöcherne Stabilisation durch seine Gelenkpartner erfährt.

Auch kapsulo-ligamentäre Strukturen gewährleisten die Stabilität eines Gelenkes. Besonders die kollagenen Faserausrichtungen in der Membrana fibrosa, die in ihrer Funktion von den extrakapsulär liegenden Ligamenten unterstützt werden, sichern das Arthron.

Die gelenkumschlingenden Muskelmanschetten bilden den dritten Pfeiler der Stabilisation eines Gelenkes. Während die beiden ersten Gruppen quasi passive Stabilisatoren darstellen, wird die Muskulatur als aktiver Stabilisator bezeichnet. Alle drei Faktoren zusammen bestimmen das Bewegungsverhalten des Gelenkes.

Besonders wichtig ist das koordinative Zusammenspiel der einzelnen Komponenten, weshalb die arthro-kinematische Steuerung genauer betrachtet werden muss.

Den größten steuernden Einfluß auf das Zusammenspiel der beteiligten Strukturen hat die Membrana fibrosa der Gelenkkapsel, da sie sowohl die höchste Dichte als auch die größte Anzahl an Propriosensoren beherbergt. Diese reagieren auf Druck- und Zugbelastungen, sowie Bewegung im Gelenk. Die Informationen gelangen über afferente Fasern zum Hinterhornkomplex, werden direkt auf das Vorderhorn umgeschaltet und rufen so Tonusänderung der Muskulatur hervor. Kommt es zu einer Störung in diesen Regelkreisen, kann das Gelenk nicht optimal funktionieren.

Beim normalen Bewegungsablauf sorgt die Muskulatur für die Stabilität im Gelenk, so dass die ligamentären Strukturen nur in Extremsituationen echte „Haltearbeit“ verrichten müssen. Ihre primäre Aufgabe ist eine Bewegung zu begleiten und zu steuern.

Verletzungen dieser kapsulo-ligamentären Strukturen infolge von Traumatisierungen stören den koordinative Ablauf. Daraus resultieren verlangsamte Reaktionen der Muskulatur, wodurch Gelenkinstabilitäten entstehen können.

Nicht nur Verletzungen des Gelenkkapsel-Bandapparates sondern auch nervale Erkrankungen können diese Symptome hervorrufen. Bei Verletzungen des N. obturatorius treten Afferenzstörungen im Bereich des dorso-medialen Eckes der Kniekapsel und somit Instabilitätszeichen auf.

Instabilitäten können aufgrund von Wurzelproblematiken auftreten. Ein typisches Beispiel hierfür sind Patienten mit einer Wurzel-Symptomatik L5, die über ständiges Umknicken klagen, obwohl keine muskulären Ausfallserscheinungen zu finden sind.

Die Therapie muss den gesamten Komplex Arthron / Vertebra einschließen. Ein Ziel sollte sein, die Muskulatur auf ihre Funktion vorzubereiten, weshalb der Patient ein muskuläres Aufbautraining durchführen sollte. Der Muskel muss in allen seinen Funktionen trainiert werden. Dazu zählen sowohl statische Haltearbeit in allen Gelenkpositionen als auch dynamisch-konzentrische und dynamische-exzentrische Kontraktionen.

Um eine ausreichende Stabilität zu erreichen, darf nicht nur die Ausdauer des Muskels trainiert werden, sondern auch Schnellkraft und Koordination müssen beachtet werden. Dieses Training sollte in jeder Ausgangsposition durchgeführt werden, insbesondere in gelenkspezifischen und sportartspezifischen Funktionen.

## WEICHTEILVERLETZUNGEN

Unter Weichteilverletzungen versteht man Affektionen, die den Muskel und seine Sehne, Ligamente oder Bursen betreffen. Diese können durch ungewohnte, lang andauernde Belastungen, statische Fehlstellungen oder Traumatisierungen hervorgerufen werden.

Am häufigsten sind Stellen betroffen, die gewisse prädisponierende Faktoren aufweisen. Dazu zählen hohe Belastungen, schlechte biomechanische Verhältnisse und eine anatomisch vorgegebene schlechte Durchblutung. Im Muskel sind dies vor allem Übergangsstellen (myotendinogen, tenoperiostal). Allerdings ist nicht ausgeschlossen, dass Verletzungen auch andere Lokalisationen betreffen. Zur besseren Regulation und Protektion dieser Stellen finden sich dort besonders hohe Sensorendichten.

Infolge einer Verletzung kommt es zu lokalen biochemischen Reaktionen (neurogene Entzündung) mit dem Ziel das betroffene Gewebe wieder aufzubauen und zu schützen. Gleichzeitig werden nozizeptive afferente Fasern gereizt und bedingen spinale und supraspinale Reflexe, welche Einfluß auf die lokale Regulation der Gewebe nehmen.

Das Ziel der Therapie muss sein, die auslösenden Faktoren zu reduzieren (Fehlbelastung) und den Körper in seiner Regenerationsaktivität zu unterstützen.

Hier bieten sich verschiedene Ansatzpunkte der Therapie an:

Lokale Behandlung :

1. Querfriktionen
2. Gelenkbehandlung (Manuelle Therapie)
3. Physikalische Therapie
4. Beeinflussung des Reflexonus (Dekontraktionen, Querdehnungen, langanhaltende kontinuierliche Dehnungen, postisometrische Dehnungen etc.)
5. Injektionen und Infiltrationen

Zur Unterstützung der lokalen Therapie ist es manchmal indiziert, funktionelle Verbände anzulegen (Tape etc.)

Statikbeeinflussung

1. Haltungsschulung
2. Koordinatives Training kinesiologischer Ketten.
3. Orthopädische Hilfsmittel (Einlagen etc.)

Beeinflusst die lokale Behandlung nicht das Problem des Patienten, so sollte man an vegetativ orthosympathische, spinale und supraspinale Reflexe als Ursache für die Verletzung denken, diese Systeme untersuchen und dann entsprechend nach einem Behandlungsansatz suchen.

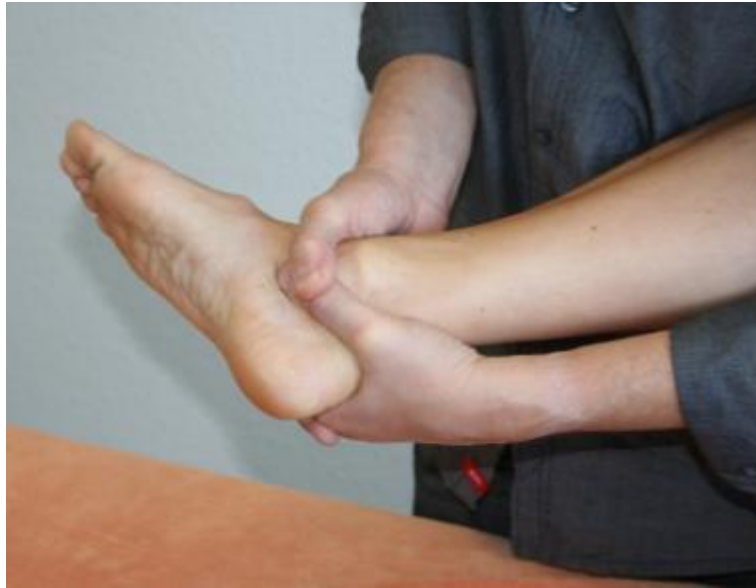# SPEZIFISCHE BEHANDLUNGSTECHNIKEN FUßREGION

**ZITAT:**

*Wer A sagt, der muss nicht  
B sagen. Er kann auch  
erkennen, dass A falsch war.*

Bertolt Brech

ARTHROFASZIALE STIMULATIONSTECHNIKEN  
OSG



---

---

---

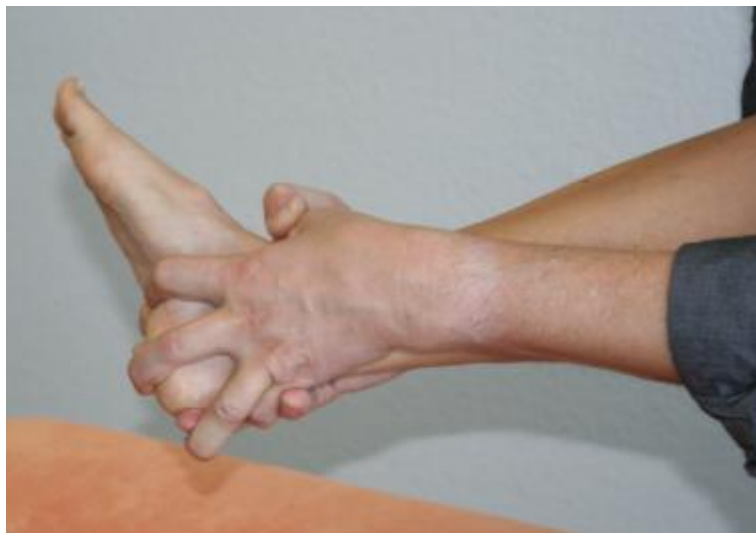---

---

---

---

---



---

---

---

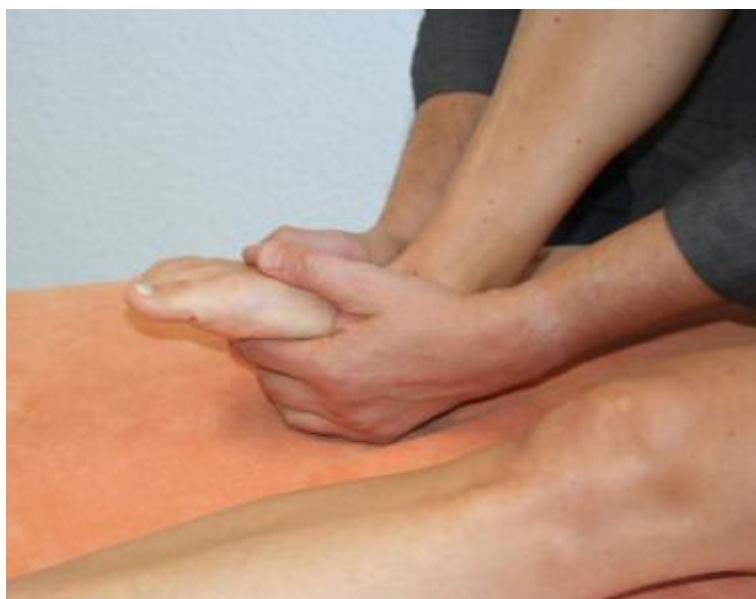---

---

---

---

---



---

---

---

---

---

---

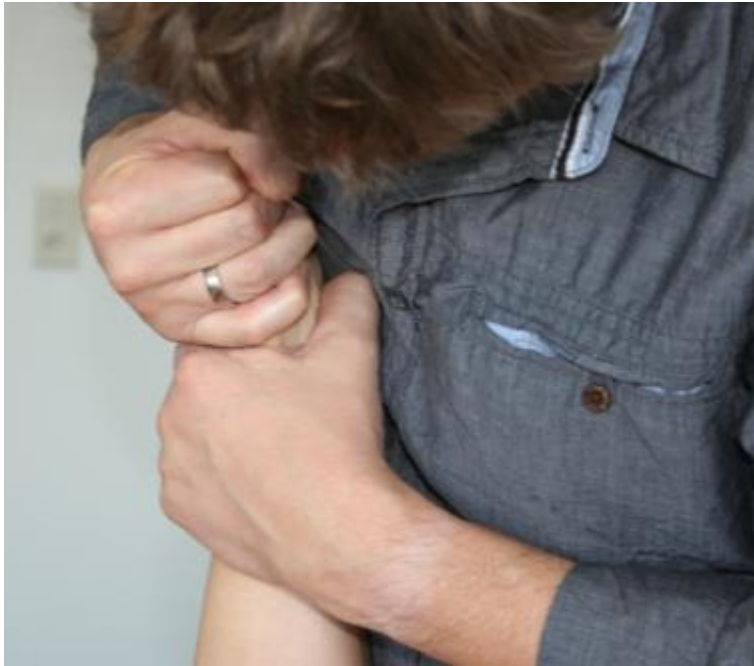---

---



ARTHROFASZIALE STIMULATIONSTECHNIKEN

Art. subtalare



---

---

---

---

---

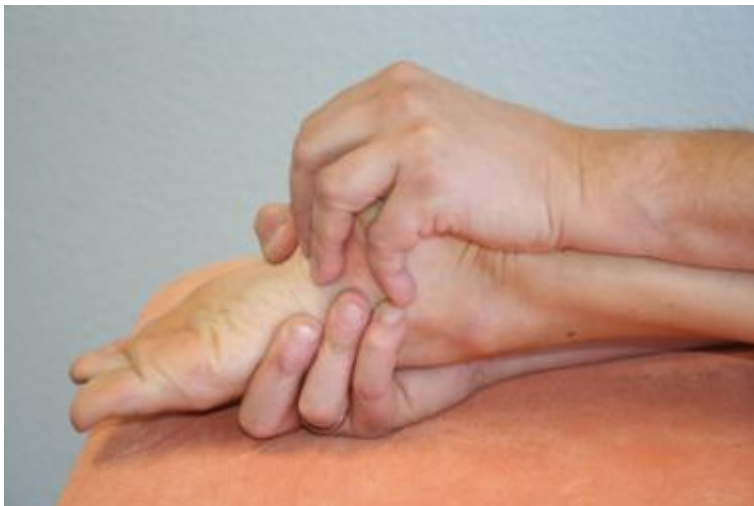---

---

---

---

---



---

---

---

---

---

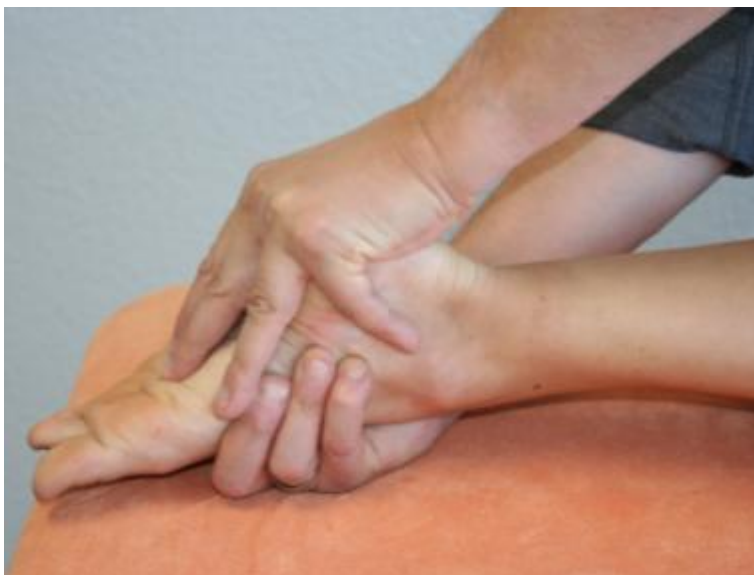---

---

---

---

---



---

---

---

---

---

---

---

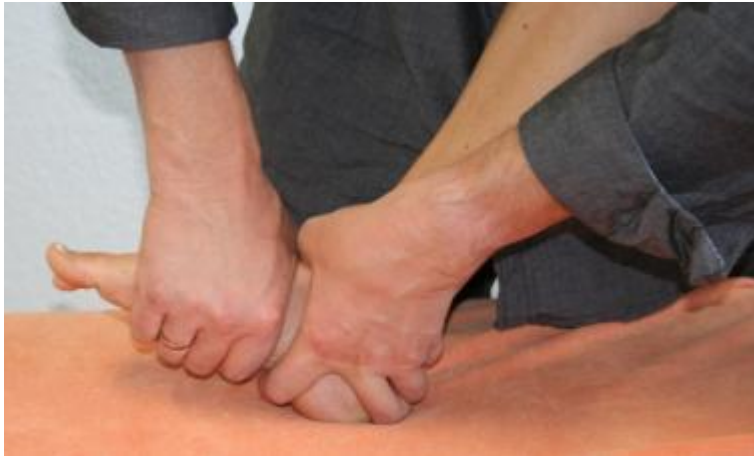---

---

---



**ARTHROFASZIALE STIMULATIONSTECHNIKEN**  
**Chopart´sche Gelenklinie**



---

---

---

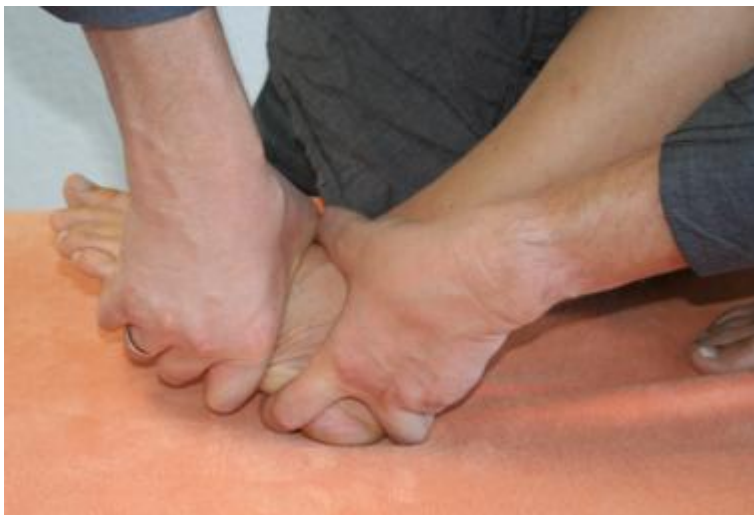---

---

---

---

---



---

---

---

---

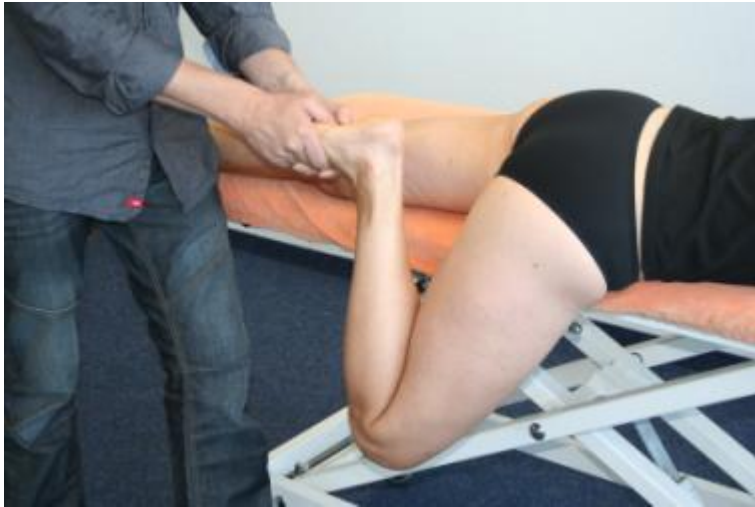---

---

---

---

SPEZIFISCHE REPONIERUNGSTECHNIK OS CUBOIDEUM



---

---

---

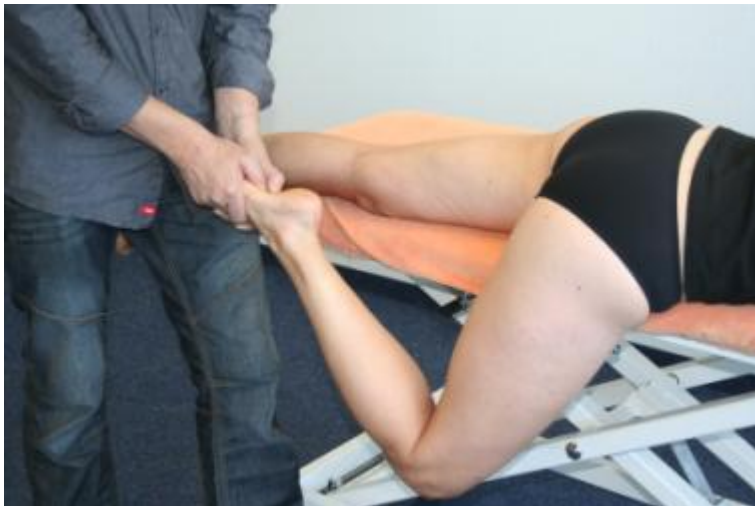---

---

---

---

---



---

---

---

---

---

---

---

---

ARTHROFASZIALE STIMULATIONSTECHNIKEN



---

---

---

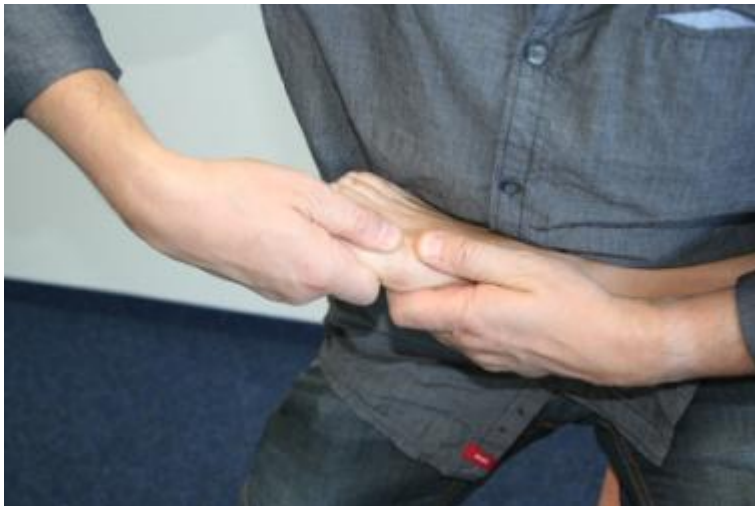---

---

---

---

---



---

---

---

---

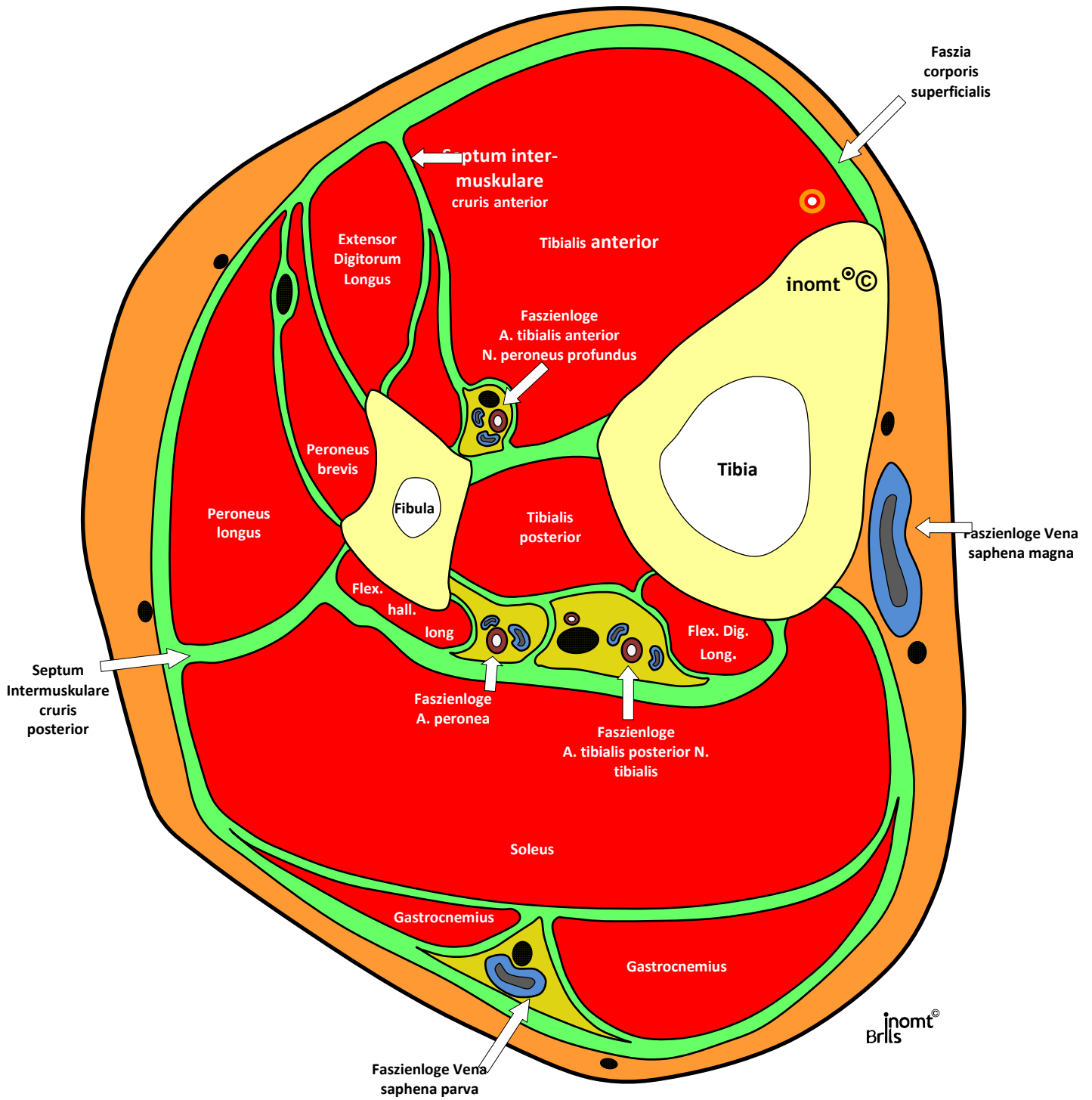
---

---

---

---

Querschnitt Unterschenkel mittleren Drittels



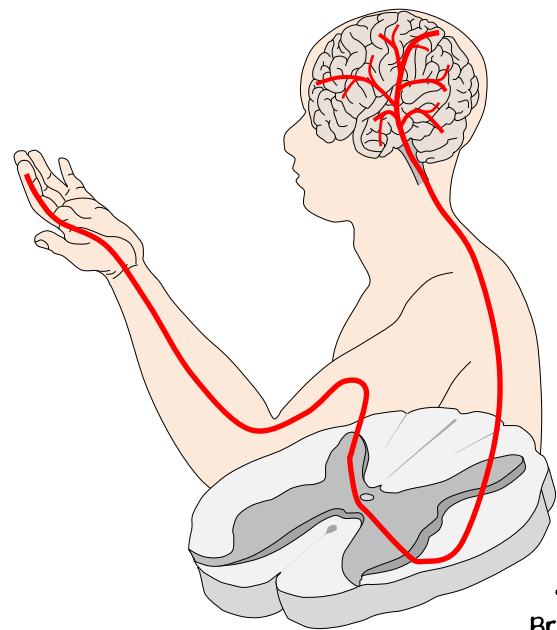
# NEUROPHYSIOLOGIE

## NOZIZEPTION

ZITAT:

*Wer nicht gerne denkt, sollte  
wenigstens von Zeit zu Zeit  
seine Vorurteile neu  
gruppieren.*

Luther Burbank



inomt<sup>®</sup>  
Brils

## NOZIZEPTION VERSUS SCHMERZ

(siehe die ausführlicheren Schmerztherapie-Skripte)

Jeder Mensch hat schon einmal Schmerz gespürt, ihn erlebt. Dennoch: fragt man nach einer Definition oder einer genauen Beschreibung, so wird der Befragte unweigerlich ins Stocken geraten und unfähig sein, eine solche zu liefern. Zunächst einmal muss man die beiden Begriffe Nozizeption und Schmerz voneinander trennen, sie gegenüberstellen. **Nozizeption** ist die Aufnahme und Meldung von Schädigung (lat. nocere = schädigen), die überhaupt nicht von Schmerz begleitet sein muss. Aber auch durch das alleinige Drohen von Schädigung kann diese Reaktion schon entstehen.

**Schmerz** hingegen ist von neokorticaler und limbischer Verarbeitung geprägt. Nozizeption muss also erst nach zentral gemeldet werden, bevor sie als Schmerz empfunden wird. Den Unterschied zwischen diesen beiden Qualitäten kann man deutlich sehen. Auf der einen Seite gibt es Menschen, die sich deutlich schädigen, ohne dabei Schmerzen zu empfinden. Man hat beispielsweise im Krieg Soldaten gesehen, denen ganze Gliedmaßen abgetrennt waren, obwohl hierbei eine ganz massive Schädigung vorlag, empfanden sie in dieser Situation überhaupt keinen Schmerz. Schmerzen sind auch deutlich **kulturabhängig**. Es gibt Stämme, bei denen jungen Männern zur "Mannbarmachung" Fleischerhaken durch ihre Nackenmuskulatur gezogen und über Stunden hinweg an diesen aufgehängt werden. Im asiatischen Raum durchbohren sich Menschen während religiöser Handlungen im Trancezustand ihren ganzen Körper mit Messern und Spießen und scheinen keinerlei Schmerzen dabei zu empfinden. Erstaunlicherweise heilen diese Wunden wieder ab, ohne deutliches Narbengewebe zu hinterlassen.

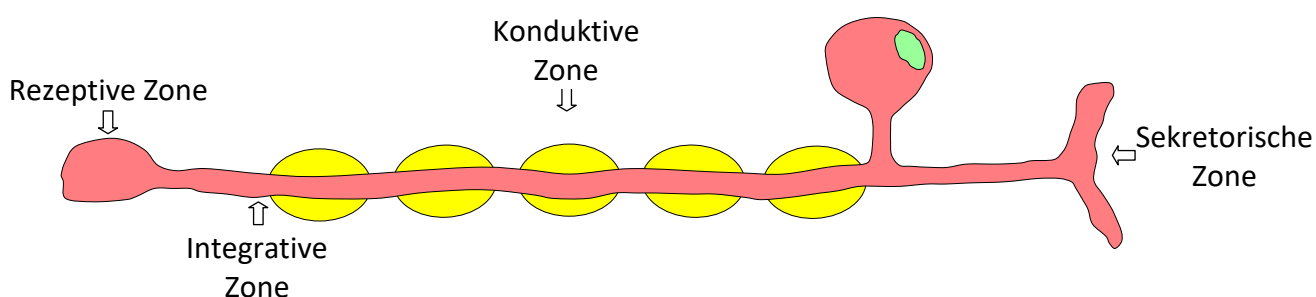
Es sind aber auch andere Beispiele bekannt. Bei den Buschleuten steht die Frau nach der Geburt eines Kindes sofort auf und geht arbeiten, der Vater des Kindes aber legt sich ins Bett und verspürt Schmerzen. Er hat also Schmerzen, ohne dass irgend ein organischer Schaden feststellbar wäre. Man kann jetzt schon erkennen, dass zwischen Nozizeption und Schmerz zwar ein enger Zusammenhang besteht, beide jedoch nicht gleichgesetzt werden dürfen. **Nozizeption** stellt eine **essenzielle Information** dar, die keinesfalls verloren gehen darf, da der Körper sonst geschädigt werden könnte, ohne dass die passende Reaktionsform gefunden werden könnte. Es gibt Kinder, die mit einer **kongenitalen Analgesie**, das bedeutet ohne jedes Schmerzempfinden, geboren werden. Diese Menschen sterben sehr jung, da sie sich aufgrund der fehlenden Information über Nozizeption zu sehr schädigen. Die Gelenke dieser Menschen erscheinen im Röntgenbild völlig zerstört, da sie aufgrund fehlender Warnmechanismen ständig überlastet werden.

Um zu erläutern, wie Nozizeption entsteht und wie sie geleitet wird, beginnt man an deren Ursprungspunkt, den **Sensoren** der Peripherie. Fast alle Teile unseres Körpers sind mit Sensoren, welche Nozizeption messen, ausgestattet. Diese Sensoren sind freie Nervenendigungen und so klein, dass sie nur schwer nachzuweisen sind. Einige Strukturen sind nicht nozizeptiv versorgt, bzw. ihre Versorgung konnte bislang noch nicht nachgewiesen werden. Dies sind im einzelnen Teile von Gelenkknorpel, intraartikuläre Menisken, der Nucleus pulposus, synoviale Membranen, Alveolen, das Leberparenchym, Sesambeine und das Gehirn.

Als Sensoren bezeichnet man Strukturen, deren Aufgabe ist, einen Wert zu messen. Ein Thermosensor misst Temperatur, ein Photosensor misst Licht usw. Rezeptoren hingegen kann man als Bindungsstellen bezeichnen. An einen Rezeptor wird eine bestimmte Substanz, wie zum Beispiel ein Neurotransmitter, gebunden und daraufhin eine bestimmte Aktivität, die durch die Funktion des Organs definiert ist, ausgeführt.

Sensoren lassen sich in polymodale und unimodale Sensoren unterteilen. Der **polymodale Sensor** ist phylogenetisch älter und kann durch verschiedene Reize angesprochen werden, d.h. er reagiert immer, wenn ein ihn stimulierender Reiz eintrifft, dabei kann es sich beim Reiz um Druck, thermische Reize, Nozizeption oder Spannungsänderung handeln. Das Zentrum wird also darüber informiert, dass sich in der Peripherie etwas abspielt. Was es im Einzelnen ist, das diese Affferenz ausgelöst hat, kann der Sensor nicht melden. Das Zentrum entschied im Laufe der Evolution, dass diese Art der Meldung zu ungenau war. Um nun über den Ursprung des Reizes informiert zu werden, wurde für jede Reizart ein bestimmter Sensor entwickelt. So gibt es Photosensoren, Thermosensoren, Chemosensoren, Nozisenoren usw.

Wird ein Reiz über einen dieser neu entwickelten Rezeptoren gesandt, so weiß das Zentrum genau, welche Information dahinter steckt. Kommt beispielsweise Information von einem Pacini-Körperchen, so muss es sich um eine Druckänderung handeln. Da die neuentwickelten Sensoren im Prinzip nur jeweils eine Qualität an Information aufnehmen, nennt man sie auch **unimodale Sensoren**. Es ist allerdings so, dass die unimodalen Sensoren auch durch andere Reize angesprochen werden, wenn diese nur stark genug sind. Betrachtet man einen Photosensor, so ist sein adäquater Reiz das Licht. Wird er aber durch starken Druck (Faustschlag auf das Auge) gereizt, dann erfolgt auch in diesem Fall eine Meldung und man sieht Sterne. Alle unimodalen Sensoren können auch Nozizeption leiten. In Bezug auf die Nozizeption war man sich lange Zeit unsicher, ob sie über unimodale oder polymodale Sensoren geleitet wird. Heute weiß man, dass beide Möglichkeiten bestehen.



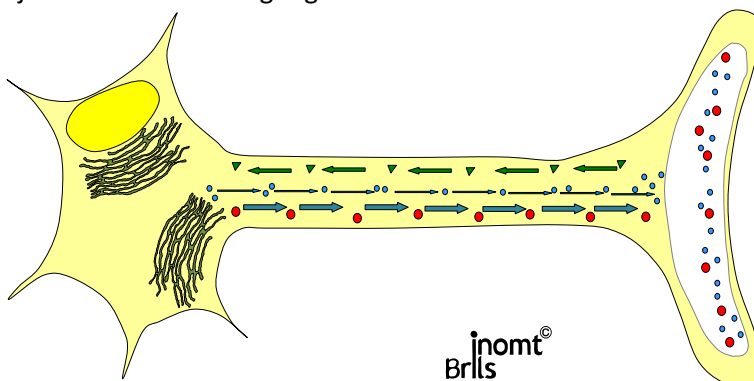
Die **unimodalen Nozisenoren** sind mit dickeren Neuronen, nämlich **A $\delta$ -Neuronen** verbunden, die **polymodalen** mit **C-Neuronen**. Schon aus dieser Tatsache ersieht man, dass unterschiedliche Schmerzqualitäten geleitet werden. Sticht man sich beispielsweise mit einer Nadel, so spürt man zuerst einen scharfen Stich. Wenn dieser Schmerz schon lange wieder verschwunden ist, bemerkt man einen zweiten, ungenauer lokalisierbaren, brennenden Schmerz. Die erste Schmerzqualität wird über A $\delta$ , die zweite über C-Bahnen geleitet.

Die **Neurone werden nach ihrer Dicke und damit entsprechend ihrer Leitungsgeschwindigkeit eingeteilt**. Die **afferenten** Neurone werden in Ia, Ib, II, IIIa, IIIb und IV- Neurone, die **efferenten** in  $A\alpha$ ,  $A\beta$ ,  $A\gamma$ ,  $A\delta$ , B und C- Neurone eingeteilt. Die jeweils erstgenannten sind auch die am schnellsten leitenden Neuronen. Sie haben eine Geschwindigkeit von 120 - 150 Meter pro Sekunde, was in etwa 800 Stundenkilometern entspricht. IV und C- Neurone leiten mit 1 -2 Metern pro Sekunde, das sind ungefähr 4 -7 Stundenkilometer.

Die **Geschwindigkeit** eines Nerven wird durch die **Dicke seiner Myelinscheide**, welche den Nerven isoliert, bestimmt. Je stärker diese ausgeprägt ist, desto größer ist die Fähigkeit, **saltatorisch** zu leiten, das bedeutet, dass der Reiz nicht über die ganze Nervenbahn, sondern nur von einem Ranvier'schen Schnürring zum nächsten geleitet wird, wodurch sich die Schnelligkeit natürlich erhöht. Mit der Dicke der Myelinschicht steigt aber auch der **Energiebedarf** eines Nerven an. Es ist deutlich, dass eine größere Geschwindigkeit auch mehr Energie verbraucht. Somit ist ein besserer Stoffwechsel, eine bessere Durchblutung nötig. Um ein dickes Neuron z.B. ein  $A\alpha$ -Motoneuron zu reizen muss man auch einen höheren **Schwellenwert** überwinden als bei einem unmyelinisierten. Ein  $A\alpha$ -Neuron hat ein Membranpotential von etwa -80 mV, ein C-Neuron ca. -60 mV. Dieses Membranpotential wird ständig aufrecht erhalten, was selbstverständlich Energie kostet. Wird nun die **Durchblutung des Nerven gestört**, wie etwa durch die Kompression seiner Gefäße, so kann das Membranpotential nicht mehr beibehalten werden, wobei der dünnere Nerv sein Membranpotential schneller verliert. Aber auch die Fähigkeit zur Saltatorik geht mit der sinkenden Energiebereitstellung verloren. Wird die **Durchblutung wiederhergestellt**, so dauert es beim dickeren Neuron länger, bis der Membranpotential wieder hergestellt ist, da dieses ja weitaus höher liegt. Es dauert also länger, bis das dickere Neuron wieder leiten kann, was eine bestimmte Konsequenz hat. Man wird später noch sehen, dass sich Nozizeption durch Mechanozeption dämpfen läßt. Wie schon beschrieben, wird Nozizeption über  $A\delta$ - und C-Bahnen geleitet, Mechanozeption aber über  $A\beta$ -Bahnen, die also dicker sind. Wird die Energieversorgung der beiden, die innerhalb des gleichen Nerven verlaufen, unterbrochen und nach einer gewissen Zeit wieder hergestellt, so wird zunächst das Leitungsvermögen des dünneren Neurons wiederhergestellt und erst später das des  $A\beta$ -Neurons. In der Zeit zwischen der Wiederherstellung des dünneren und des dickeren Neurons kann die Nozizeption nicht durch Mechanozeption gedämpft werden und läuft ungehindert weiter. Nichts anderes passiert, wenn einem der Fuß einschläft. Die Durchblutung des Nerven wird, beispielsweise durch Überkreuzen der Beine vermindert, der Fuß wird taub, da die afferenten Neuronen ihre Leitungsfähigkeit verlieren. Nimmt man das Bein aus seiner Zwangslage, so normalisiert sich die Durchblutung und die Schwellenwerte werden wieder aufgebaut. Sobald der dünnere wieder funktioniert, wird Nozizeption gemeldet und als Resultat fängt der Fuß an zu kribbeln und zu toben. Erst wenn der auch das größere Neuron wieder bereit ist zu arbeiten, kann die Nozizeption gedämpft werden. Aber auch andere Mechanismen, wie die **Steigerung der Sensorenempfindlichkeit** und Aktivität der aufsteigenden retikulären aktivierenden Systems (**ARAS**) spielen hierbei eine wichtige Rolle.

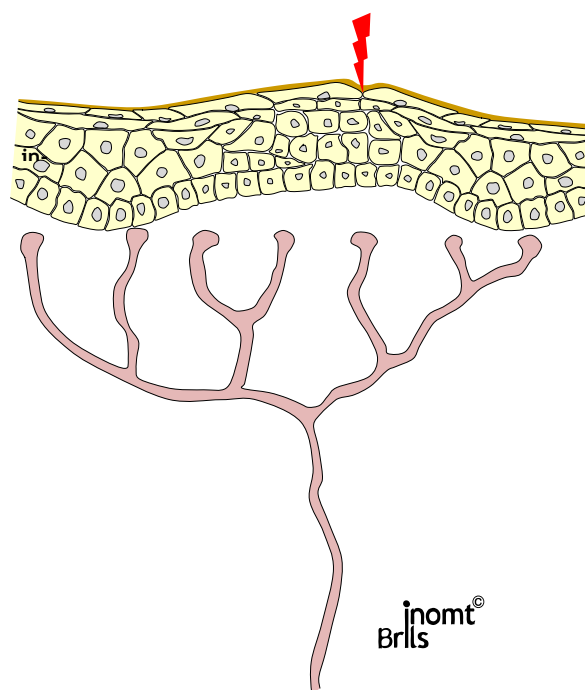
Doch zurück zur Leitung der Nozizeption, die wie jede afferente Information über sogenannte **bipolare Neuronen** übertragen wird. Im Gegensatz zu unipolaren Neuronen, die nur einen langen Neuriten und viele kleine Dendriten besitzen, gehen beim bipolaren Neuron vom Zellkörper ein langer Neurit und ein langer Dendrit, sowie eine Vielzahl kleinerer Dendriten aus. Die **Zellkörper aller afferenten Neuronen eines Segments bilden das Spinalganglion**. In diesen Zellkörpern werden unter anderem die Neurotransmitter produziert. Der Neurotransmitter, der bei Leitung eines nozizeptiven Reizes durch einen polymodalen Sensors ausgeschüttet wird, nennt sich **Substanz P**, ein Undecapeptid (aus 11 Aminosäuren bestehend), das im Kern aus der DNA produziert wird. Die Helix wird im Zellkern zerbrochen und zu demjenigen Stoff, der produziert werden soll, zusammengesetzt. Davon wird eine Kopie angefertigt, die RNA, diese wird durch die Ribosomen weiter kopiert und somit die benötigte Substanz angefertigt. Diese muss vom Spinalganglion zu den Stellen gebracht werden, an denen sie gebraucht wird. Dies geschieht mittels des **axonalen Transports**, man unterscheidet hier einen **schnellen** (bis zu 400 mm pro Tag) und einen **langsamen anterograden Axontransport** (1-5 mm pro Tag), deren beider Geschwindigkeit wiederum temperaturabhängig sind. Übrigens werden auch bestimmte Erreger, z.B. bei Tetanus, auf dem Wege des Axontransports zum Zentralnervensystem befördert. Nach der Übertragung werden die abgebrochenen Einzelteile der Neurotransmitter wieder zum Zellkörper zurücktransportiert und dort neu synthetisiert (retrograder Transport). **Substanz P wird mit schneller Geschwindigkeit transportiert**. Man würde normalerweise erwarten, dass dieser Transport zum Endpunkt des Neurons, nämlich zum Hinterhornkomplex erfolgt. Aber **80%** des Neurotransmitters werden in die "verkehrte Richtung", **in die Peripherie** geleitet und dort in Vesikeln gelagert.

Schon im Jahr 1896 beschrieb Langley den **Axonreflex**, der schneller als der Muskelspindelreflex ablief. Der Muskelspindelreflex ist aber der am schnellste ablaufende Rückenmarksreflex. Die Afferenz erfolgt über ein Ia-Neuron, das über eine einzige Synapse auf ein  $A\alpha$ -Motoneuron geschaltet wird, welches den Muskel efferent versorgt. Die Synapse muss vorhanden sein, da der Reflex ansonsten immer abliefe und nicht beeinflussbar wäre. Ia und  $A\alpha$  Neuronen sind die am schnellsten leitenden Bahnen des Körpers. Wenn nun der Axonreflex schneller abläuft als der schnellste Rückenmarksreflex, so folgt daraus, dass der Axonreflex gar nicht über das Rückenmark läuft. Der Axonreflex besagt, dass ein Reiz, der an einer Nervenendigung eintrifft nicht nur in Richtung des Rückenmarks geleitet wird, sondern auch zu allen anderen Endigungen des Nerven gelangt. Dies wird deutlicher, wenn man sich einen Nerven als ein Geflecht aus Eisendraht vorstellt. Legt man an irgendeinem Ende des Drahtes Strom an, so fließt der Strom nicht nur in eine Richtung, sondern er wird sich über den ganzen Draht verteilen. Das gleiche Prinzip gilt auch bei Nerven. Der ausgelöste Reiz läuft im Axon nicht nur in die "normale Richtung", d.h. zum Hinterhorn, sondern auch als sogenannte antidrome Leitung in die Peripherie, zu jeder einzelnen Endigung des Nerven.



inomt®  
Brlls

Als Beispiel dient wiederum der Nadelstich. Das durch die Nozizeption ausgelöste Aktionspotential gelangt zum Hinterhorn, aber auch an alle Endpunkte des Neurons in der Peripherie und setzt dort Substanz P frei. Ein Neuron versorgt mit all seinen Endigungen ein bestimmtes Gebiet, dass man als **sensible Einheit** bezeichnen kann. Diese hat eine Größe von ein bis drei  $\text{mm}^2$ . Natürlich überschneiden sich diese sensiblen Einheiten mit den danebenliegenden. Je mehr diese Gebiete überlappen, desto größer wird die Diskriminationsfähigkeit. Wird nun an den Endpunkten eines Neurons Substanz P ausgeschüttet, hat dies mehrere sich unterstützende Wirkungen. Zunächst sorgt **Substanz P** für eine starke Vasodilatation, wodurch das Blut langsamer fließt und die Löcher in der Kapillarwand sich vergrößern. Durch diese Löcher können Eiweiße aus der Blutbahn austreten (**Diapedese**). Bei diesen Eiweißen handelt es sich beispielsweise um Makrophagen und Leukozyten, die austreten, um Erreger, die möglicherweise durch den Einstich eindringen konnten, zu inaktivieren. Durch osmotische Bindung ziehen diese Eiweiße auch Wasser aus dem Blut ab, wodurch es im Gebiet der Schädigung zu einer Schwellung kommt. Das Blut hingegen verdickt sich, dadurch sowie durch die langsamere Fließgeschwindigkeit entsteht die Gefahr der Blutgerinnung. Also hat Substanz P noch weitere Wirkungen. Es reizt die in der Haut liegenden **Mastzellen**, die chemische Substanzen wie z. B. Histamin und Heparin produzieren. Auf den Reiz hin schütten die Mastzellen ihre Substanzen aus. **Heparin** verhindert die Gerinnung des Blutes, wogegen **Histamin** für eine noch stärkere Durchblutung des Gewebes sorgt. Substanz P sensibilisiert außerdem die eigenen nozizeptiven Nervenendigungen und sorgt somit dafür, dass die Aktionspotentiale weiter ablaufen. Durch diese Weitersensibilisierung werden auch diejenigen Neuronen exzitiert, die sich mit dem ursprünglich gereizten überlappen. Auch in diesen laufen jetzt Aktionspotentiale ab und sorgen für eine weitere Durchblutungssteigerung in der Umgebung des Nadelstiches. Man sieht einen roten Fleck entstehen. Diese Ausbreitung erfolgt jedoch nur bis zu einer gewissen Grenze, da nach außen hin immer weniger Substanz P ausgeschüttet wird. Diese ganze Reaktion ist eine erste Schutzreaktion des Körpers, um im gefährdeten Gebiet für eine ausreichende Durchblutung zu sorgen.



Bleibt man beim Beispiel des Nadelstichs, so erfolgt natürlich nicht nur eine Reizung der Sensoren, sondern auch eine Zerstörung von Zellen. Die Zellwand, die ja zuerst geschädigt wird, besteht zu einem Teil aus Phospholipiden. Diese gelangen in den Interzellularraum und müssen beseitigt werden. Zunächst werden sie zu **Arachidonsäure** umgebaut, dies geschieht mit Hilfe von **Bradykinin**, das als Katalysator wirkt und somit die chemischen Umbauprozesse beschleunigt. Die Arachidonsäure wird weiter zu **Prostaglandin E2** umgewandelt, wobei wiederum Bradykinin als Katalysator unterstützend wirkt. Bradykinin gilt aufgrund dieser Wirkungsweisen als der wichtigste **Schmerzmediator**. Die Umbaumechanismen können jedoch auch verhindert werden. Der erste Schritt, der Umbau der Phospholipide zu Arachidonsäure, wird durch **Corticosteroide gehemmt**. Sportler, die während eines Spieles verletzt werden, können häufig ohne Schmerzen weiterspielen, das ist unter anderem auch auf eine vermehrte Ausschüttung von körpereigenen Corticosteroiden zurückzuführen, welche die Ausbreitung der Nozizeption aufgrund der Gewebszerstörung verhindern. Die zweite Stufe, die Weiterverarbeitung von Arachidonsäure zu Prostaglandin E2, kann durch **Acetylsalicylsäure verhindert** werden. Das ist auch der Hauptwirkstoff vieler Schmerzmedikamente, deren Wirkung somit darin besteht, den Aufbau von Prostaglandin E2 zu verhindern.

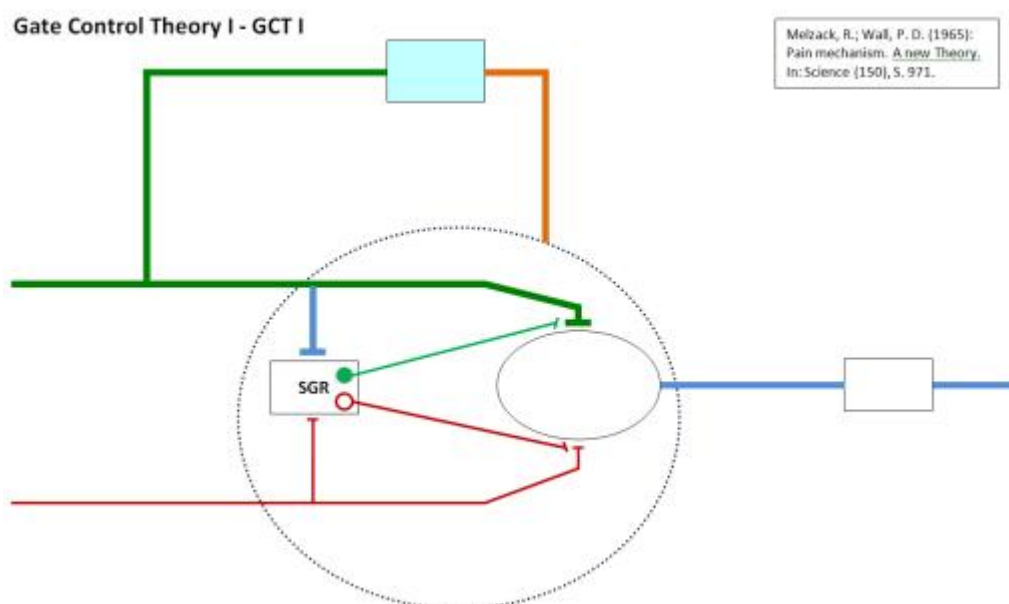
Wird Prostaglandin E2 erzeugt, reizt dieses erneut die Nervenendigungen, so dass wiederum Aktionspotentiale erzeugt werden, die über das gesamte Neuron verlaufen, und überall im Versorgungsgebiet des Neurons Substanz P ausgeschüttet wird. Weiterhin sensibilisiert es auch die Nervenendigungen und setzt somit ihren Schwellenwert herab, damit in der Folgezeit keinerlei Nozizeption verloren geht und die Sensoren leichter erregbar bleiben. Wird die Stelle, an der man sich gestochen hat, nur berührt, wird dies schon als schmerzhaft empfunden. Prostaglandin verstärkt die Vasodilatation und sorgt selbst dafür, dass es abtransportiert wird. Dieser Komplex von Vorgängen veranschaulicht, dass Nozizeption für den Körper eine so wichtige Information darstellt, dass sie keinesfalls verloren gehen darf.

Diese Reaktionen werden auch bei der Untersuchung des Patienten genutzt. Beim **Capillary-Refill-Test** wird beobachtet, wie der Körper auf einen äußeren Reiz, nämlich einen paravertebralen Strich mit dem Fingernagel o.ä., reagiert. Zunächst erfolgt physiologischerweise als allererste Schutzreaktion des Körpers eine Vasokonstriktion, die sich dadurch zeigt, dass der Strich weiß erscheint (**Dermographia alba**). Diese Phase dauert solange bis der Körper den Reiz analysiert hat. Entscheidet das Zentrum, dass die Verletzung nicht schlimm ist, dass ein Blutverlust befürchtet werden muss, wird die Vasokonstriktion durch eine Vasodilatation, auch aufgrund der Ausschüttung von Substanz P abgelöst, wodurch der Strich rot wird (**Dermographia rubra**). Werden auch die Mastzellen ausreichend gereizt und es kommt zu einer Ausschüttung von Histamin, wird auch noch eine Quaddelung der gereizten Stelle sichtbar werden (**Dermographia elevata**).

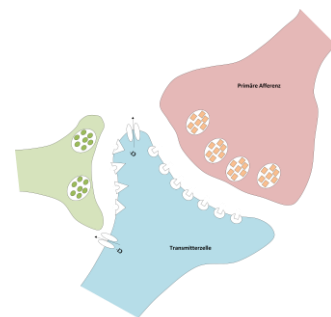
All diese Vorgänge sind, so komplex sie auch erscheinen mögen, dennoch simplifiziert, da nur der brennende Schmerz, der von den polymodalen Rezeptoren über die C-Bahnen gemeldet wird, besprochen wurde. Daneben besteht auch noch der unimodale Rezeptor, der den Stich über die schnelleren IIIa-Bahnen nach zentral leitet.

## SEGMENTALE NOZIZEPTIONSVERARBEITUNG

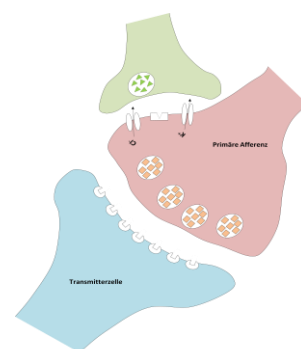
Alle bisher besprochenen Informationen laufen über afferente bipolare Neurone zum **Hinterhornkomplex** des Rückenmarks. Dort wird die Information auf **Transmitterzellen** geschaltet, welche sie grob gesehen in **drei Richtungen** verteilen: nach zentral, zum Seithorn und zum Vorderhorn. Es findet allerdings eine **Konvergenz** statt, das bedeutet, dass viele im Hinterhorn ankommende Neurone auf weniger Transmitterzellen verschaltet werden. Bevor allerdings die Verschaltung stattfindet, geben die afferenten Neurone ein Kollateralästchen auf ein **Interneuron** ab, dessen Funktion die Hemmung der Transmitterzelle ist. **Nozizeption** leitende Bahnen **hemmen** wiederum das Interneuron, damit die Information ungehindert weiterlaufen kann. Auch andere sensible Qualitäten, beispielsweise die **Mechanozeption**, schalten auf die Transmitterzellen und die hemmenden Interneurone und geben an diese allerdings ein **stimulierendes** Kollateral ab, so dass das hemmende Interneuron die nachfolgende Mechanorezeption nicht mehr auf die Transmitterzelle weiterleitet. Dies geschieht, da der Körper die Mechanorezeption nicht als lebensnotwendig erachtet und nur informiert werden möchte, wenn sie sich ändert. Man sieht, dass **Mechanozeption und Nozizeption auf die gleiche Transmitterzelle** geschaltet werden können. Mechanozeption wird allerdings über schnellere Neurone geleitet und erreicht somit die Transmitterzelle vor den nozizeptiven Informationen. An der Transmitterzelle geschieht folgendes: die Mechanozeption erreicht die Transmitterzelle und das Interneuron. Die Information wird weitergeschaltet, aber sofort danach gehemmt, da das Interneuron eine weitere Leitung verhindert. Trifft nun die langsamere Nozizeption auf die gleiche Transmitterzelle, so ist diese durch die Inhibition des Interneurons nicht in der Lage den Reiz aufzunehmen. In diesem Falle hat die Mechanozeption der Nozizeption das Tor vor der Nase zugeschlagen, sie kontrolliert das Tor. Und so nennt sich diese Theorie die "**Gate-Control-Theorie**".



Nun interessiert der eigentliche Mechanismus dieser Hemmung. Im Jahre 1974 wurden im Körper **Opiatrezeptoren** entdeckt, dies legte die Vermutung nahe, dass es körpereigene Stoffe geben muss, die mit diesen korrespondieren. Im Jahr darauf wurde das erste Opiumderivat im Körper entdeckt, das man **Enkephalin** nannte. Inzwischen sind über 200 verschiedene körpereigene Morphine (Opiumderivate) bekannt, die alle leicht unterschiedliche Wirkungsweisen und Wirkungsorte haben. Das im Rückenmark am häufigsten benutzte Morphin ist das Enkephalin. Die graue Substanz des Rückenmarks, die Schmetterlingsfigur, ist in verschiedene kleine Zonen, die Laminae, eingeteilt. Die Laminae II und III nennt man die **Substantia Gelatinosa von Rolandi**. Darin liegen besonders **viele hemmende Interneurone**, hier spielt sich ein großer Teil der spinalen Schmerzhemmung ab. Im gleichen Bereich findet sich auch die **größte Konzentration an Opiatrezeptoren**, was nicht verwunderlich ist, da Enkephalin dazu benutzt wird, die Transmitterzellen zu inhibieren. Bei der Hemmung können zwei verschiedene Arten unterschieden werden, die praesynaptische und die postsynaptische Hemmung. Bei der **praesynaptischen Hemmung** sitzen die Opiatrezeptoren direkt auf dem Neuron, das die Nozizeption leitet. Wird nun Enkephalin ausgeschüttet, werden die Substanz P Ausschüttung und die Erregung der Transmitterzelle verhindert.



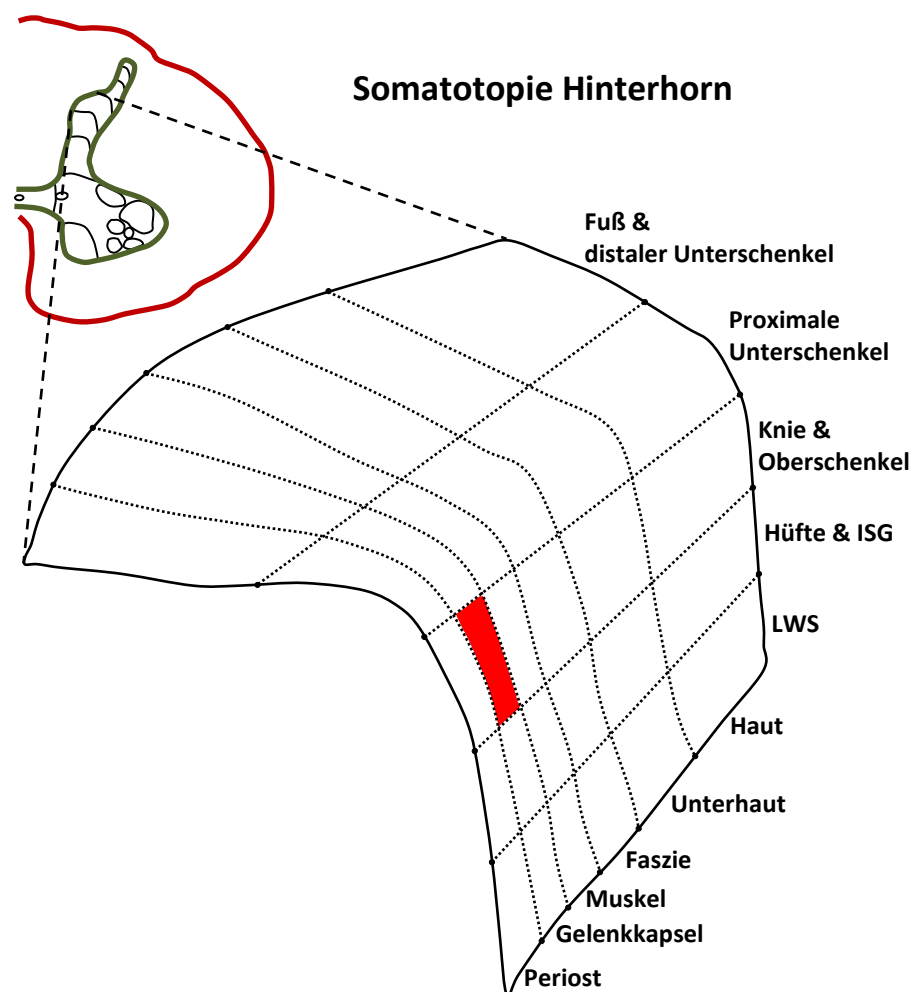
Im Falle der **postsynaptischen Hemmung** enden sowohl das Neuron, das die nozizeptive Information leitet, als auch das hemmende Interneuron direkt an der Transmitterzelle. Auf diese Art verhindert das Enkephalin nicht die Abgabe, sondern die Aufnahme von Substanz P, beispielsweise indem es dessen Rezeptoren blockiert. Beide Möglichkeiten haben die Gemeinsamkeit der Nozizeptions-Blockierung. Es besteht jedoch auch ein wesentlicher **Unterschied**. Die praesynaptische Hemmung beeinflusst nur die Nozizeption, da sie lediglich an diesem Neuron selektiv die Ausschüttung von Substanz P verhindert. Bei der postsynaptischen Hemmung hingegen wird die gesamte Transmitterzelle gehindert jegliche Reize aufzunehmen. Da jedoch auch andere Neurone auf dieser Zelle enden, können deren Informationen nicht weitergeleitet werden.



inomt®  
Brills

Die "Gate-Control-Theorie" spielt sich auf spinalem Niveau ab. Es gibt auch vom **Gehirn absteigende Bahnen**, die auf Rückenmarksebene Nozizeption verhindern können. Man entdeckte, dass eine elektrische Stimulation bestimmter Hirnabschnitte zu einer völligen Analgesie führte, die man auch "Stimulanz Produced Analgesia" (S.P.A.) nennt. Diese Bahnen kommen aus der Gegend des **periaquäduktalen Grau** (P.A.G.) und des **Nucleus Raphe Magnus** (N.R.M.), in der hinteren Medulla. Über einen Neurotransmitter aus dem P.A.G. wird der N.R.M. stimuliert. Über bestimmte Bahnen bewirkt dieser Nucleus auf **spinalem Niveau** eine Freisetzung von **Serotonin**, welches ein Interneuron aktiviert, das wiederum durch die Ausschüttung von Gamma-Amino-Buttersäure (GABA) eine Ausschüttung von **Enkephalin** an die **Transmitterzelle** bewirkt und somit eine Weiterleitung der Nozizeption verhindert. Des Weiteren besteht die Möglichkeit einer direkten Hemmung der Transmitterzelle durch Serotoninausschüttung. Die Bahnen, die vom Gehirn kommend eine Schmerzdämpfung initiieren können, genießen natürlich die absolute Priorität. Dieses System bei chronischen Schmerzpatienten zu aktivieren ist eine Kunst, die nur wenige beherrschen. Vor allem im Bereich der Akupunktur wird versucht, diese dominanten Bahnsysteme zu benutzen, um dem Patienten Schmerzen zu nehmen.

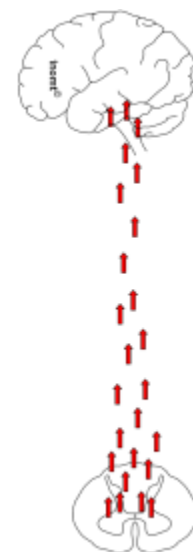Angenommen die Nozizeption wird ungeachtet aller Mittel zu deren Hemmung auf die Transmitterzelle weiterverschaltet, wird sie in die drei bekannten Richtungen weitergeleitet : ins Vorder- und Seithorn, den Kerngebieten der motorischen und vegetativen Efferenz, und nach zentral, dem Ort des Bewußtwerdens und Erlebens des Schmerzes, der Schmerzverarbeitung. Die Nozizeption zum Gehirn leitenden Bahnen wurden häufig untersucht. Man versuchte auch auf chirurgischem Wege, diese Bahnen bei Schmerzpatienten einfach zu durchtrennen, was allerdings keinen bleibenden Erfolg haben konnte. Zunächst verschwanden zwar die Schmerzen völlig, aufgrund der starken Plastizität des Nervensystems wurde der Schmerz aber nach wenigen Wochen einfach über andere Nervenbahnen geleitet und meldete sich unverändert zurück. Dies ist nicht verwunderlich, da sogar Patienten mit einer kompletten Querschnittslähmung Schmerzen empfinden, die in diesem Falle von Nerven, die sich außerhalb des Rückenmarks befinden, wie beispielsweise dem N. vagus, der zu einem hohen Prozentsatz über afferente Fasern verfügt, geleitet werden.



## HIER ERFOLGT NUN EINE VORSTELLUNG DER 5 BEKANNTESTEN SCHMERZBAHNEN.

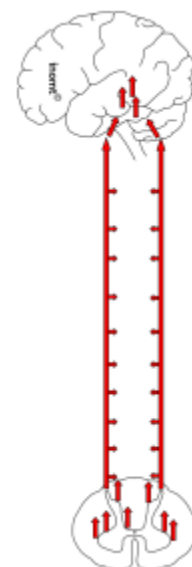
### 1. DAS MULTISYNAPTISCH AFFERENTE SYSTEM (M.A.S.)

Die Bahnen liegen inmitten der grauen Substanz des Rückenmarks, woraus folgt, dass sie nicht myelinisiert sind und also mit geringer Geschwindigkeit leiten. Die Bahnen werden von Segment zu Segment jeweils mit einer Synapse nach kranial geschaltet, wobei weiter Zeit verloren geht. Sie verlaufen durch die Formatio reticularis, den Hypothalamus und weiter durch die medialen, phylogenetisch älteren Teile des Thalamus. Sie enden im limbischen System. Dort können sie eine Änderung der Gefühle und durch die enge Beziehung zum Hypothalamus eine Veränderung des vegetativen Klimas hervorrufen. Der Schmerz wird nicht unbedingt bewusst und ist keinesfalls lokalisierbar.



### 2. DAS PROPRIOSPINALE SYSTEM

Seine Bahnen liegen um die graue Substanz herum an der Grenze zur weißen Substanz, so dass sie teilweise schon leicht myelinisiert sind. Es leitet immer noch sehr langsam, aber schon schneller als das M.A.S. Es wird über weniger Synapsen geschaltet, gibt aber Kollaterale an die einzelnen Segmente ab. Auch dieses System verläuft durch die Formatio reticularis, den Hypothalamus, den medialen Trakt des Thalamus und endet wiederum im limbischen System. Ein wichtiger Teil des propriospinalen Systems ist der Tractus von Lissauer. Jede Nozizeption verläuft, bevor sie in die graue Substanz gelangt, in diesem Tractus. Von dort aus wird sie in mehrere Segmente nach kranial und nach kaudal geschaltet, wodurch auch in diesen Segmenten die Leitung von Nozizeption erfolgt, oder bei geringeren Reizen der Schwellenwert gesenkt wird.



### 3. DAS PALEO-SPINOTHALAMISCHE SYSTEM

Es liegt noch weiter in der weißen Substanz, ist somit völlig myelinisiert und in der reinen Leitungsgeschwindigkeit schneller. Es kreuzt auf Rückenmarksebene zur anderen Seite und zieht nicht durch die Formatio reticularis und Hypothalamus, sondern an ihnen vorbei, gibt allerdings an beide Kollateraläste ab. Danach werden wieder die medialen Äste des Thalamus durchlaufen, bevor es wie schon die beiden anderen im limbischen System endet.



#### 4. DAS NEO-SPINOTHALAMISCHE SYSTEM


Dieses System liegt noch weiter außen in der weißen Substanz. Es ist eine lange Bahn, die ohne Synapsen nach kranial verläuft. Sie kreuzt zur anderen Seite, gibt ein Kollateral an die Formatio reticularis, jedoch keines an den Hypothalamus ab und zieht diesmal durch den lateralen, später entwickelten Trakt des Thalamus zum Neocortex und endet dort im sensorischen Humunculus zusammengefaßt. Die dort ankommende Information wird aufgenommen und in das entsprechende Hautgebiet interpretiert, welches die selbe Bahn nutzt, über die die Nozizeption eintraf. Dies geschieht, da die meiste sensorische Information durch die Haut aufgenommen wird. Die Nozizeption, die von diesen Bahnen geleitet wird, ist also bewußt und kann lokalisiert werden.

#### 5. DAS LEMNISKALE SYSTEM

Es ist das phylogenetisch jüngste und zugleich schnellste System. Auch hier kreuzen die Bahnen im Bereich des Rückenmarks, allerdings höher als beim Neo-spinothalamischen System, und laufen durch die lateralen Kerne des Thalamus bis zum sensorischen Cortex und leiten, da sie zum Neocortex laufen, bewußten und gut lokalisierbaren Schmerz.

Alle diese Systeme funktionieren gleichzeitig, das heißt es werden, wie schon beim Beispiel mit der Nadel erwähnt, auch mehrere Schmerzqualitäten zu den verschiedenen, zwar phylogenetisch unterscheidbaren, aber doch zusammen funktionierenden Teilen des Gehirns geleitet. Alle Systeme können auch beeinflusst werden, wobei gilt, je weniger Synapsen vorhanden sind, desto weniger Möglichkeiten zur Beeinflussung sind gegeben. Je schneller die Bahnen also sind, desto weniger können sie gedämpft werden.

Die **Lokalisierbarkeit des Schmerzes** erlaubt eine spezifische Reaktion. Ein Tier ohne Neocortex, z.B. eine Schnecke, würde bei unserem Beispiel, dem Nadelstich, selbstverständlich reagieren, da sie den Schmerz spürt. Sie kann ihn jedoch nicht lokalisieren, also reagiert sie mit Bewegungen des ganzen Körpers. Weiterhin kann sie, bedingt durch den fehlenden Neocortex, die Situation nicht speichern, um später in einer ähnlichen Situation über eine passende Reaktionsform zu verfügen. Höher entwickelte Lebewesen, wie beispielsweise Hunde, verfügen über dieses Abstraktionsvermögen. Ein Hund, den man tritt, kann diese Nozizeption lokalisieren und auch zuordnen. Er wird in diesem Augenblick eine spezifische Reaktionsform wählen und entweder flüchten oder sich wehren. Kommt er später wieder in eine ähnliche Situation, d.h. begegnet er erneut seinem Kontrahenten, tritt er diesem nicht mehr arglos gegenüber, sondern greift entweder an oder bleibt ihm fern. Auch der Hund reagiert, aber auf einer anderen Ebene.



inomt®  
Brills

Im **Neocortex** findet die Verarbeitung der Nozizeption zum Schmerz statt, wobei diese Aussage nicht ganz zutreffend ist. Im Neocortex findet vielmehr die **Lokalisation des Schmerzes** statt, unerschwellig wird der Schmerz auch im limbischen System, dem Hypothalamus und dem Thalamus, d.h. auch im Archicortex und Paleocortex, verarbeitet. Man könnte sagen, dass die kognitive Verarbeitung des Schmerzes im Neocortex, die **affektive Verarbeitung** und das Erleben des Schmerzes im **limbischen System** und die **vegetative Verarbeitung** im **Hypothalamus** ablaufen.

In der **Formatio reticularis** löst Nozizeption ein sogenanntes **Arousal** aus. Das retikuläre Wecksystem wird aktiviert und versetzt den Neocortex in einen Zustand erhöhter Wachsamkeit. Dies passiert, um den Neocortex möglichst schnell und adäquat auf den Reiz reagieren zu lassen. Auch der Rest des Körpers wird in **Alarmbereitschaft** gebracht, damit die Befehle des Neocortex, wie z. B. eine Fluchtreaktion, möglichst schnell ausgeführt werden können. Diese Alarmbereitschaft wird durch die Steigerung **animaler**, d.h. steigender Muskeltonus aufgrund höherer Aktivität der  $\alpha$ -Motoneuronen, und **vegetativer** orthosympatischer Funktionen, wie Tachykardie, Steigerung der Sensorenempfindlichkeit, Mehrspannung des Bindegewebes, Vasokonstriktion usw., gewährleistet. Beim Patienten ist dabei die Gefahr gegeben, dass dieser bei ständig eintreffender Nozizeption in seinem **Arousal stecken bleibt**, so dass in diesem Falle die wichtigste therapeutische Maßnahme wäre, dem Patienten sein Arousal zu nehmen.

